

Stellungnahme der Deutschen Ophthalmologischen Gesellschaft, der Retinologischen Gesellschaft und des Berufsverbands der Augenärzte Deutschlands zur Therapie des Makulaödems beim retinalen Venenverschluss

Statement of the German Ophthalmological Society, the Retinological Society and the Professional Association of German Ophthalmologists on Therapy for Macular Oedema in Cases of Retinal Vein Occlusion

Autor

Die redaktionellen Mitarbeiter sind am Ende des Beitrags gelistet

Schlüsselwörter

- Retinaler Venenverschluss
- Zentralvenenverschluss
- Venenastverschluss
- intravitreale Injektion
- Laserkoagulation

Key words

- Retinal vein occlusion
- Central retinal vein occlusion
- branch retinal vein occlusion
- intravitreal injection
- laser photocoagulation

Einleitung und Vorbemerkungen

Der retinale Venenverschluss (RVV) ist nach der diabetischen Retinopathie die häufigste vaskuläre Erkrankung des Auges. Seit der Erstbeschreibung durch Liebreich im Jahre 1855 sind zahlreiche Therapien versucht worden, um den Spontanverlauf zu beeinflussen. Trotzdem sind Daten aus evidenzbasierten Studien weiterhin nur für wenige Behandlungsformen verfügbar. Ziel der Therapie ist die Verbesserung der Netzhautdurchblutung, die Behandlung des visusreduzierenden Makulaödems und der aus dem Sauerstoffmangel entstehenden Komplikationen, besonders des rubeotischen Sekundärglaukoms. Die vorliegende Stellungnahme konzentriert sich auf die Behandlung des Makulaödems nach RVV, diskutiert aber auch die bestehenden Empfehlungen für die Therapie und Prophylaxe des neovaskulären Verlaufs [1, 2]. Für die vorliegende Stellungnahme wurden bis zum 30.4.2010 in Medline publizierte Daten berücksichtigt.

Epidemiologie

Weltweit leiden ca. 16 Millionen Menschen an einem RVV, der Verschluss eines Venenasts ist dabei häufiger als der einer Zentralvene [3]. Die Prävalenz beträgt zwischen 0,3 und 3,7% [3–6] und nimmt mit dem Alter zu: In der Blue-Mountain-Eye-Studie betrug die Prävalenz vor dem 60. Lebensjahr 0,7% und jenseits des 80. Lebensjahres 4,6% [7]. Die 5-Jahresinzidenz liegt bei 0,8% [6, 8], innerhalb von 10 Jahren bei 1,7–2,1% [5, 9].

Beide Augen sind gleich häufig betroffen. Die Diagnose „retinaler Venenverschluss“ wird am häufigsten zwischen dem 60. und 70. Lebensjahr gestellt [10]. In diesem Alter sind Männer und Frauen gleichermaßen betroffen, während

es sich bei den 10% aller Patienten, die vor dem 50. Lebensjahr einen RVV erleiden, häufiger um Männer handelt [11, 12]. Das Risiko, auch am 2. Auge einen RVV zu erleiden, beträgt innerhalb der ersten 5 Jahre immerhin 5–12% [10] und liegt damit höher als das 2%ige Risiko für einen weiteren Verschluss am primär betroffenen Auge [10, 13].

Pathophysiologie und Risikofaktoren

Die Entstehung retinaler Venenverschlüsse ist noch immer nicht genau geklärt. Es gilt zwar als unbestritten, dass es im Verlauf eines RVVs zu thrombotischen Veränderungen im Gefäßsystem kommt [14]. Weil es aber nur wenige histologische Daten von Augen mit frischem Verschluss gibt, ist es schwierig, sich auf die pathophysiologische Bedeutung der Thrombose festzulegen. Sie kann sowohl den Beginn als auch das Ende der Erkrankung darstellen [15]. Aufgrund fluoresceinangiografischer Befunde ist aber ein kompletter venöser Verschluss im frühen Stadium der Erkrankung sicherlich nicht die Regel.

Begleiterkrankungen sind bei Patienten mit ZVV häufiger zu finden als bei Patienten mit VAV. Zu den systemischen Risikofaktoren gehören kardiovaskuläre und rheologische Erkrankungen sowie Störungen der Blutgerinnung, die zu einer vermehrten Koagulation führen [11, 16]. Die besondere Bedeutung der Arteriosklerose ist daran zu erkennen, dass Patienten mit kardiovaskulären Risikofaktoren 3- bis 5-mal häufiger an retinalen Venenverschlüssen erkranken [4, 5, 16–18]. Außerdem kommt es bei diesen Patienten öfter zu einem ischämischen Netzhautschaden [19, 20]. An systemischen Risikofaktoren sind vor allem arterielle Hypertonie (in 32–70% aller Patienten), koronare Herzkrankung (22–50%), Hyperlipidämie (30–60%)

eingereicht 13.6.2010

akzeptiert 23.6.2010

Bibliografie

DOI <http://dx.doi.org/10.1055/s-0029-1245534>

Klin Monatsbl Augenheilkd
2010; 227: 542–556 © Georg
Thieme Verlag KG Stuttgart ·
New York · ISSN 0023-2165

und Diabetes mellitus (14–34%) zu nennen. Diese Systemerkrankungen sind vermutlich auch der Grund für die 2-fach erhöhte Mortalität von Patienten mit retinalen Venenverschlüssen zwischen dem 43 und 69. Lebensjahr [17]. Jüngere Patienten mit RVV hingegen haben seltener kardiovaskuläre Risikofaktoren [16].

Bei den okulären Risikofaktoren ist vor allem das Glaukom zu nennen. Ein Glaukom erhöht das Risiko für die Entstehung eines retinalen ZVV um den Faktor 5–7 [4]. Betrachtet man die Gruppe der Glaukopatienten, erleiden 2–8% einen Venenverschluss, während umgekehrt zwischen 23–69% aller Patienten mit Venenverschluss an einem Glaukom oder einer okulären Hypertension leiden [11]. Eine der wichtigsten prophylaktischen Maßnahmen, um einen Venenverschluss am kontralateralen Auge zu verhindern, ist die Diagnose und Therapie eines Glaukoms oder einer okulären Hypertension nach erstmals diagnostiziertem Venenverschluss [21]. Beim VAV hingegen scheint ein Glaukom keine pathogenetische Rolle zu spielen [15]. Die Risikofaktoren sind in **Tab. 1** zusammengefasst.

Einteilung

RVVs werden nach Ausdehnung und Ischämiegrad unterschieden. Die Ausdehnung ist meist einfach festzustellen. Hierbei werden die Verschlüsse in einen ZVV, einen Hemi-ZVV und einen VAV unterteilt. Für die Entstehung eines Hemi-ZVV muss sich die Zentralvene noch innerhalb des Sehnervs in 2 Venenstämme trennen [23]. Diese Variation kommt nur in ca. 20% aller Menschen vor [18]. Da der Hemi-ZVV selten ist, spielt er bei den hier dargestellten Therapiestudien keine Rolle. Er ist pathophysiologisch und auch therapeutisch dem ZVV zuzuordnen.

Die Unterscheidung in die verschiedenen Schweregrade dagegen ist komplexer. Die anerkannteste Unterteilung berücksichtigt den Ischämiegrad. Demzufolge werden die Verschlüsse in 'ischämisch' und 'nicht ischämisch' eingeteilt [24, 25]. Eine Unterscheidung dieser beiden Schweregrade ist durch alleinige Funduskopie meistens nicht möglich. Neben dem Visus, der Inspektion des vorderen Augenabschnitts sowie der Funduskopie hat die Fluoresceinangiografie die größte Aussagekraft. Ein Gefäßverschluss mit einem ischämischen Areal von mehr als 10 Papillendurchmessern gilt als „ischämischer Verschluss“ [1, 26]. Wichtig ist, dass eine einmalige Einschätzung des Schweregrads nicht ausreicht, weil ein zunächst nicht ischämischer Verschluss auch ischämisch werden kann [24]. Die Konversionsrate beträgt beim ZVV innerhalb der ersten 6 Monate nach Verschluss 9,4% und innerhalb der ersten 18 Monate 12,6% [18]. Bei Erstvorstellung sind zwischen 25 und 35% aller retinalen ZVV ischämisch [24, 27]. Insgesamt liegt der Anteil der Patienten mit Neovaskularisationen bei 16% (nicht ischämische Verschlüsse: 10% und ischämische Verschlüsse: 40%) [24, 28].

Spontanverlauf

Zentralvenenverschluss (ZVV)

Die Visusprognose beim ZVV ist abhängig vom Ausgangsvisus und vom Ischämiegrad. Die prospektive Central-Retinal-Vein-Occlusion-Studie (CVOS) fand bei 714 Patienten einen Zusam-

Tab. 1 Risikofaktoren für retinale Venenverschlüsse [22].¹

Risikofaktoren	
kardiovaskuläre Erkrankungen (ZVV + VAV)	arterielle Hypertonie Diabetes mellitus Hyperlipidämie Adipositas Nikotin
rheologische Besonderheiten (ZVV + VAV)	erhöhter Hämatokrit erhöhte Viskosität erhöhte Erythrozytenaggregation erniedrigte Verformbarkeit der Erythrozyten
Blutgerinnungsstörung (ZVV + VAV)	Hyperhomozysteinämie Antiphospholipid-AK-Syndrom erhöhte APC-Resistenz/FV-Leiden Mutation Faktor-XII-Mangel orale Kontrazeptiva
Hyperviskositätssyndrom (ZVV + VAV)	Polyzythämia vera Makroglobulinämie Myelom Leukämie
lokale Risikofaktoren (ZVV)	Glaukom Trauma Retinale Vaskulitis Drusenpapille, Papillenödem arteriovenöse Malformation

¹ Abkürzungen: VAV = Venenastverschluss; ZVV = Zentralvenenverschluss; FV = Faktor V; APC = aktiviertes Protein C; AK = Antikörper.

menhang zwischen initialer und abschließender Sehschärfe [28]: 65% der Patienten mit Sehschärfe $\geq 0,5$ hatten diese auch bei der abschließenden Untersuchung nach 3 Jahren. Bei einer anfänglichen Sehschärfe von 0,1–0,4 verbesserten sich 19% auf $\geq 0,5$, 44% blieben in dem Ausgangsbereich und 37% verschlechterten sich unter 0,1. Bei einem Ausgangsvisus unter 0,1 behielten schließlich 80% der Patienten eine Sehschärfe $< 0,1$ [28]. Diese Ergebnisse decken sich mit einer ebenfalls größeren Studie mit 155 Patienten von Quinlan [27]. Insgesamt ist eine spontane signifikante Visusverbesserung von ≥ 3 Visuszeilen bei 13–17% aller ZVV-Patienten zu beobachten, im Mittel verlieren Patienten mit ZVV 0–1 Visuszeile innerhalb des ersten Jahres [27–30].

Venenastverschluss (VAV)

In der Branch-Vein-Occlusion-Studie (BVOS; n=139) wurde eine spontane Verbesserung ≥ 2 Zeilen nach älterem VAV (Verschlussdauer 3–18 Monate) mit Makulabeteiligung in 37% angegeben, nur 17% verschlechterten sich um 2 oder mehr Zeilen, im Schnitt betrug der spontane Visusanstieg nach 3 Jahren 2,3 Zeilen [25]. Diese Daten decken sich auch mit den Kontrollgruppen aus jüngsten Medikamentenstudien [31]. In der BVOS hatten 34% der Betroffenen eine abschließende Sehschärfe $\geq 0,5$, nur 23% lagen unter 0,1, die mittlere Sehschärfe betrug 0,28. Ältere Arbeiten geben einen abschließenden Visus von $\geq 0,5$ in 60% aller Betroffenen an [32, 33].

Rein makuläre Verschlüsse sind seltener und machen etwa 17% aller Venenastverschlüsse aus [34]. Eine abschließende Sehschärfe $\geq 0,5$ erreichen ca. 30% aller Patienten, bei 60% bleibt die Sehschärfe stabil, 15% der Patienten enden im Spontanverlauf bei einer Sehschärfe $\leq 0,1$ [32, 34–36]. Das bedeutet, dass sich der makuläre Astverschluss vom ausgedehnteren VAV hinsichtlich der Visusprognose nicht unterscheidet.

Behandlungsprinzipien



Antikoagulation

Eine antithrombotische Therapie kann die eingetretene Thrombose nicht auflösen, könnte aber das Wachstum eines bereits vorhandenen Thrombus hemmen und damit möglicherweise die Verschlechterung des Verschlussbilds verhindern. Interventionelle Studien liegen für unfraktioniertes Heparin [37–39], für niedermolekulares Heparin [40–43], Coumarin [38, 39, 44, 45] und Acetylsalicylsäure [46] vor. Die hoffnungsvollsten Ergebnisse wurden für den Einsatz von niedermolekularem Heparin berichtet. In einer aktuellen Übersichtsarbeit wurde der Einsatz von Antikoagulantien bei knapp 400 Patienten (234 ZVV und 150 VAV) gesichtet [47]. Obwohl in allen eingeschlossenen Studien eine geringfügige Visusverbesserung nach Anwendung gerinnungshemmender Substanzen beschrieben wurde, konnten die Autoren aus der gegenwärtigen Studienlage aufgrund der niedrigen Evidenz keine Empfehlung für eine Antikoagulation bei RRVs aussprechen. Für die Acetylsalicylsäure wird dieses Fazit auch von der Beaver Dam Eye Study unterstützt, in der festgestellt wurde, dass die Einnahme von Acetylsalicylsäure die Inzidenz retinaler Venenverschlüsse nicht senkt [6]. Die durch die Therapie verursachten hämorrhagischen Komplikationen stehen möglicherweise auch nicht im Verhältnis zum Nutzen, sodass eine antithrombotische Therapie aus ophthalmologischen Gründen zurzeit nicht als empfehlenswert oder sogar nachteilig anzusehen ist [48].

Systemische Kortikosteroide

Nach einem RRV sind mehrere Entzündungsmediatoren im Glaskörperraum erhöht nachweisbar, dazu gehören unter anderem der Gefäßwachstumsfaktor VEGF, die Interleukine 1, 6 und 8 sowie das Monozyten-chemotaktische-Protein 1 (MCP-1) [49–54]. Auch auf zellulärer Ebene kommt es im Thromboseareal zu einer Entzündungsreaktion [55, 56]. Da Kortikosteroide die Blut-Retina-Schranke stabilisieren und die Bildung von VEGF und anderen Entzündungsmediatoren hemmen, scheint ihr Einsatz bei retinalen Venenverschlüssen sinnvoll [57–59]. Die Gabe von Kortikosteroiden wurde erstmals 1955 von Brückner beschrieben [60]. Hayreh berichtete, dass innerhalb der Patienten mit Zentralvenenverschluss eine kleine Gruppe meist jüngerer Patienten (<50 Jahre) sehr günstig auf eine verlängerte systemische Steroidbehandlung reagierte [15, 61]. Trotzdem gibt es zur systemischen Applikation von Kortikosteroiden bisher keine Daten aus kontrollierten Studien. In einer retrospektiven Analyse konnte nach systemischer Gabe das Makulaödem zwar reduziert und die Sehschärfe verbessert werden, dieser Effekt hielt aber nur kurzfristig an [62]. Wie immer bei der systemischen Gabe von Kortikosteroiden müssen die bekannten Nebenwirkungen gegen den möglichen Nutzen abgewogen werden. Trotz aller Unsicherheit kann die systemische Gabe von Kortikosteroiden vor allem bei jüngeren Patienten (<50 Jahre) mit entzündlicher Komponente (sog. Periphlebitis) als Therapieversuch angeboten werden. Bei diesen Patienten wäre eine Dosierung von 1 mg/kg KG Prednisolon für 1 Woche vertretbar.

Isovolämische Hämodilution

Eine rheologische Behandlung beseitigt nicht den Thrombus, führt aber zu einer verbesserten Fließeigenschaft des Blutes und steigert dadurch den Sauerstoffgehalt des retinalen Gewe-

bes [63–66]. Obwohl die Blutviskosität eine geringe Rolle in der Pathogenese des RRVs spielt [65, 67], scheint ihre Senkung im Fall einer gestörten Mikrozirkulation sinnvoll, da sich bei verminderter Fließgeschwindigkeit die Viskosität logarithmisch erhöht [66, 68–71]. Sie wird über einen Zeitraum von 6 Wochen durchgeführt, bis ein neues Gleichgewicht durch vermehrte Belastung von Kollateralen eingetreten ist [72, 73]. Es bieten sich verschiedene Ansatzpunkte, die Blutviskosität zu senken: Hämodilution, Plasmapherese, Pentoxifyllin, Troxerutin. Obwohl es keine vergleichende Studie gibt, scheint die Hämodilutionstherapie den stärksten Effekt zu haben, es existieren für diese Therapie auch die meisten Studien [64, 65, 74]. Die Hämodilution kann (1) hypervolämisch (z.B. durch alleinige intravenöse Infusion von Plasmaexpandern; Senkung des Hämatokrits in der Regel um 0,03–0,05) oder (2) isovolämisch (durch Aderlass und gleichzeitige Gabe von Plasmaexpandern; Senkung des Hämatokrits in der Regel um 0,05–0,1 auf einen Zielhämatokrit von 0,32–0,35) durchgeführt werden. Dabei ist die isovolämische Hämodilution besser steuerbar und führt zu deutlich niedrigeren Hämatokritwerten im Kapillargebiet [75]. Die Therapie wird nach Hämatokrit und Befindlichkeit des Patienten gesteuert. Obwohl in fast allen Studien eine moderate, aber signifikante Visusverbesserung erreicht werden konnte [63, 76–84], wird die Aussagekraft dieser Studien wegen der geringen Patientenzahlen (n zwischen 24 und 38) noch immer diskutiert [85, 86]. In der einzigen Studie, die keinen signifikanten Effekt der Hämodilution zeigen konnte, wurde diese ambulant und ohne Plasmaexpander durchgeführt [80].

Vergleicht man den Spontanverlauf beim ZVV mit den Ergebnissen der Hämodilution, so lässt sich die Prognose innerhalb des ersten Jahres verbessern. Statt eines mittleren Verlusts um eine Zeile ohne Therapie kommt es zu einem durchschnittlichen Anstieg von 2 Zeilen. 37–39% statt 0–11% der Augen konnten einen Visusanstieg ≥ 3 Zeilen nach einem Jahr erreichen.

Beim VAV ergab sich in kleinen randomisierten Studien ein Visusanstieg von durchschnittlich 2,5–3,3 Zeilen im Vergleich zur Kontrollgruppe nach einem Jahr [84, 87]. 46–76% statt 8–43% der Augen konnten einen Visusanstieg ≥ 3 Zeilen nach einem Jahr erreichen. Daten für eine prophylaktische Behandlung oder eine weiterführende Therapie über die 6 Wochen hinaus liegen nicht vor.

Bei der Hämodilutionsbehandlung muss ein Internist oder Hausarzt mit in die Therapie einbezogen werden.

GRID-Laserkoagulation

Der positive Effekt der zentralen, gitterförmigen Laserbehandlung (GRID) auf die Sehschärfe ist nur beim VAV, nicht aber beim ZVV oder Hemi-ZVV nachgewiesen [25, 88]. Die Behandlung des Makulaödems beim ZVV mit einer gitterförmigen Laserkoagulation zeigte zunächst positive Resultate [89, 90]. In der Central Vein Occlusion Study Group (n=155) konnte dann aber nachgewiesen werden, dass das angiografisch sichtbare Leck der Gefäße zwar abnahm, eine Visusverbesserung aber nicht erreicht wurde [88]. Daher ist die GRID-Laserkoagulation beim ZVV nicht empfehlenswert.

In der prospektiven und randomisierten Branch-Retinal-Vein-Occlusion-Studie (BVOS; n=139) konnte für den VAV der positive Effekt einer zentralen fokalen Laserbehandlung nachgewiesen werden. Das Verschlussalter betrug zwischen 3 und 18 Monaten, der Ausgangsvisus lag maximal bei 0,5. Bei diesen Patienten wurde nach 3 Jahren eine Sehverbesserung von ≥ 2

Zeilen in 65% nach Laserbehandlung erreicht, während sich in der Kontrollgruppe nur 37% der Patienten verbesserten [25]. Der mittlere Visusgewinn betrug nach GRID-Lasertherapie 1,3 Zeilen [91]. Außerhalb dieser Kriterien ist die Wirksamkeit der GRID-Lasertherapie nicht erwiesen. Unklar ist, ob bei einer ischämischen Makulopathie oder einem makulären VAV eine GRID-Laserbehandlung sinnvoll ist. Die Einzeldaten der BVOS sind nicht publiziert, sodass hier nur die Häufigkeit der Visusverbesserung ≥ 2 Zeilen und nicht ≥ 3 Zeilen angegeben werden kann, was die Vergleichbarkeit mit neueren Studienergebnissen einschränkt.

Bei der GRID-Technik werden schwach sichtbare Herde z.B. mit dem grünen Argonlaser (100 μm Fleckgröße in der Netzhaut), 100–200 Milliwatt Energie, 0,1–0,2s Dauer in blutungsfreie Areale des betroffenen Makulaareals gesetzt. Der Abstand zur Foveamitte sollte mindestens 500–700 μm betragen.

Beim makulären VAV konnte in prospektiven und randomisierten Studien durch eine GRID-Laserkoagulation kein besserer Visus als in der Kontrollgruppe erreicht werden [34, 92–94].

Laserinduzierte chorioretinale Anastomose

Mithilfe der laserinduzierten chorioretinalen Anastomose konnte tierexperimentell eine dauerhafte Verbindung zwischen dem retinalen und chorioidalen Gefäßbett mit konsekutiv vermehrter retinaler Perfusion erzeugt werden [95]. Der theoretische Hintergrund dieser Methode ist, dass die unterschiedlichen Druckgradienten zwischen den gestauten retinalen Venen und der Chorioidea [96] kurz geschlossen werden können und der weitere Blutrückstau im venösen System und damit auch die Entstehung ischämischer Areale verhindert wird. Verschiedene Lasertechniken und -einstellungen wurden publiziert, die Ergebnisse in den nicht kontrollierten Studien waren aber kaum besser als der Spontanverlauf [97–102]. Eine neue randomisierte und prospektive Studie zeigte beim nicht ischämischen ZVV einen Vorteil gegenüber der Kontrollgruppe von 8,3 Buchstaben nach 18 Monaten [103]. Die Technik der laserinduzierten chorioretinalen Anastomose konnte sich bisher aber vor allem aufgrund der Komplikationsrate nicht durchsetzen. Dabei sind vor allem chorioidale Neovaskularisation, epiretinale Gliose, rhegmatogene Amotio und Glaskörperblutung zu nennen [104–106].

Fibrinolyse

Innerhalb der vergangenen 50 Jahre wurden zahlreiche Versuche unternommen, retinale Venenverschlüsse fibrinolytisch zu behandeln [107]. Dabei wurden verschiedene Medikamente (Streptokinase, Urokinase und rekombinanter Gewebeplasminogenaktivator [rtPA]) auf unterschiedlichen Wegen (systemisch, intravitreal oder Mikrokatheter in die beteiligte Arterie oder Vene) appliziert. Die Wirksamkeit von intravenös injiziertem rtPA beim frischen Venenverschluss konnte in einer tierexperimentellen Studie belegt werden [108]. Auch in klinischen Studien kam es nach systemischer Gabe von rtPA oder Streptokinase zu einem signifikanten Visusanstieg [109–111]. Aufgrund schwerwiegender Nebenwirkungen (Todesfall und Glaskörperblutung) wurde in weiteren Studien die Menge des maximal applizierbaren Fibrinolytikums auf 50 mg begrenzt (sog. „Low-dose“-Lyse). Auch mit der reduzierten Menge kam es zu einer signifikanten Visusverbesserung im Vergleich zur Kontrollgruppe ($n=41$) [112]. Diesen guten Ergebnissen stehen aber zahlreiche Ausschlusskriterien für eine systemische The-

rapie gegenüber, sodass die „Low-dose“-Lyse nur einem geringen Teil, meist jüngeren ZVV-Patienten, angeboten werden kann.

Um die Komplikationen nach systemischer Gabe zu vermeiden, lag die Idee nahe, das Fibrinolytikum auf anderem Weg an den Verschlussort zu bringen. Dazu gehört die intravitreale Injektion von rtPA, die sich aber ebenso wenig durchgesetzt hat [113, 114] wie die superselektive Gabe von rtPA über einen Mikrokatheter in die Arteria ophthalmica [115]. Beide Methoden erreichten in Pilotstudien keine verbesserten Visusergebnisse.

Chirurgische Verfahren

Zu diesen Verfahren gehören die Vitrektomie mit und ohne ILM-Peeling, die radiäre Optikoneurotomie und die retinale endovasale Lyse beim ZVV sowie die arteriovenöse Dissektion beim VAV. Obwohl sich die chirurgischen Verfahren zum Ziel gesetzt hatten, die Ursache der Thrombose zu beseitigen und dabei entweder den Thrombus direkt aufzulösen oder die Engstelle zu dekomprimieren, haben sie in den vergangenen Jahren im Vergleich zur medikamentösen Therapie des Makulaödems an Bedeutung verloren.

Bei allen chirurgischen Verfahren ist die Rolle der physiologischen oder chirurgischen hinteren Glaskörperabhebung und des Peelings der Membrana limitans interna noch nicht ausreichend geklärt. Es gibt Untersuchungen, in denen sich nach alleiniger Vitrektomie sowohl die retinale Sauerstoffversorgung als auch die anatomischen und funktionellen Ergebnisse verbessern [54, 116–126].

Arteriovenöse Dissektion (AVD oder Sheathotomy)

Die arteriovenöse Dissektion wird bei der Behandlung des VAV eingesetzt. Hier werden an der Kreuzungsstelle des Verschlusses die Arterie und die Vene mechanisch voneinander getrennt [127]. Die einzige randomisierte prospektive Studie ($n=36$), in welcher der Effekt einer Vitrektomie versus Vitrektomie mit zusätzlicher arteriovenöser Dissektion verglichen wurde, konnte eine Verbesserung ohne Gruppenunterschied feststellen [128]. In der Gruppe der chirurgischen Verfahren gibt es zur arteriovenösen Dissektion die meisten Daten aus kleineren Fallstudien. Insgesamt scheint die Manipulation der Gefäße keinen Einfluss auf die abschließenden Ergebnisse zu haben [128, 129].

Radiäre Optikoneurotomie (RON)

Die Idee der Sehnervendekompression geht auf Vasco-Posada zurück, der 1972 noch einen extraokularen Zugang wählte [130]. Die intraokulare RON wurde erstmals 2001 beschrieben [131]. Daten aus prospektiven randomisierten Studien existieren bislang nicht. Ein großer Nachteil der Methode ist die hohe Rate der postoperativen Gesichtsfelddefekte [132, 133]. Es bestehen weiterhin Zweifel an der zugrunde liegenden Theorie der Sehnerventlastung und an der methodischen Reproduzierbarkeit [132, 134–145]. In einer bereits etablierten Computersimulation wurde ein vernachlässigbarer Effekt der RON errechnet: Die Dekompression der Zentralvene betrug maximal 4% [146].

Retinale endovasale Fibrinolyse (REVL)

Die Weiterentwicklung der Idee, das Fibrinolytikum über einen Katheter zu applizieren, ist die retinale endovasale Lyse-therapie (REVL) nach Weiss. Bei dieser Methode wird rtPA durch eine Glaskanüle direkt in die gestaute retinale Vene ge-

spritzt [147]. Die guten Ergebnisse der Erstbeschreiber [147–150] konnten von anderen Gruppen nicht nachvollzogen werden [151, 152].

Lokale medikamentöse Therapie

Ziel der medikamentösen Therapie ist es primär, die Störung der Blut-Retina-Schranke als Ursache des visusmindernden Makulaödems zu reduzieren. Eine ursächliche Therapie mit Beseitigung des Abflusshindernisses wird durch keines der zur Verfügung stehenden Medikamente erreicht. Zur intravitrealen Applikation stehen die Glukokortikoide Triamcinolon und Dexamethason sowie die VEGF-Inhibitoren Pegaptanib, Ranibizumab und Bevacizumab zur Verfügung. Für die parabolbäre Injektion kann man die Steroide Anecortave-Azetat und Triamcinolon einsetzen. Bis zum Zeitpunkt der aktuellen Stellungnahme für die Therapie des RVO ist keine medikamentöse Therapie zugelassen. Derzeit stehen Dexamethason als Slow-Release-Applikation und Ranibizumab für die Therapie des Makulaödems nach einem retinalen Venenverschluss in Europa vor der Zulassung, die anderen Medikamente und Applikationen sind auch danach noch „off label use“. Als weitere intravitreal applizierbare Angiogeneseinhibitoren kommen gegebenenfalls in naher Zukunft die VEGF-Fallen (VEGF-Trap) und die si-RNAs infrage. Für VEGF-Trap hat in Europa (GALLILEO) und den USA (COPERNICUS) jeweils eine Phase III Studie begonnen. si-RNA ist in der klinischen Anwendung bisher noch nicht über die Phase II hinweggekommen.

Parabolbär applizierbare Medikamente

Für die parabolbäre Injektion werden die kristallinen Steroide Anecortave-Azetat und Triamcinolon verwendet. Für Triamcinolon liegt eine vergleichende Studie für den VAV vor (n=60), bei der die intravitreale Gabe der retrobulbären Behandlung überlegen war [153].

Kortikosteroide (siehe auch Abschnitt „systemische Kortikosteroide“)

Der Einsatz von Kortikosteroiden zur Behandlung von retinalen Venenverschlüssen wird seit 1955 diskutiert [60, 61, 154]. Kortison hemmt u.a. die Freisetzung proinflammatorischer Mediatoren wie TNF-alpha und VEGF [49, 53] und damit die Fibrin-Deposition und die leukozytäre Einwanderung. Dadurch vermindert es die Permeabilität der Gefäße und stabilisiert so die Blut-Retina-Schranke (Stabilisierung der Tight Junctions) [155]. Triamcinolon verbessert nicht nur die Zell-Zell-Verbindung der Gefäßendothelien, sondern wirkt auch antiproliferativ.

Das Kortisonpräparat Triamcinolon (Volon A® oder Kenalog®) ist nicht für die Anwendung am Auge vorgesehen und wird daher im Moment nur im Off-label-Verfahren injiziert. Meist werden 4 mg, seltener 8 oder 25 mg injiziert. Die exakte Dosierung stellt dabei ein Problem dar, da durch den Waschvorgang und durch Absorptionen der Wände der Kunststoffspritze ein Teil des Medikaments verlorengeht [156]. Triamcinolon-Acetonid (TA) hat aufgrund seines geringen Löslichkeitsgleichgewichts von 25–30 µg/ml eine Depotwirkung über mehrere Monate.

Entsprechend den Ergebnissen der prospektiven und randomisierten SCORE-Studie ist eine Therapie mit Triamcinolon beim ZVV, nicht aber beim VAV dem Spontanverlauf überlegen [157, 158]. Unabhängig von der Ausdehnung (VAV oder ZVV) waren in der SCORE-Studie in den ersten 12 Monaten im Mittel 2,2 Injektionen erforderlich.

In der ZVV Studie (n=271) hatten 27% der behandelten Patienten nach einem Jahr einen signifikanten Visusanstieg, während sich in der Kontrollgruppe nur 7% verbesserten. Im Mittel verloren die Patienten in der Behandlungsgruppe 1,2 Buchstaben (-0,2 Zeilen) und in der Kontrollgruppe 12,1 Buchstaben (-2,4 Zeilen) nach einem Jahr. Dieser Unterschied war signifikant. Bei weniger Nebenwirkungen war die Gabe von 1 mg ebenso effektiv wie die Gabe von 4 mg [157].

In der VAV Studie (n=411) verbesserten sich nach 12 Monaten 26% (1 mg) und 27% (4 mg) Patienten in der Triamcinolongruppe, während in der Kontrollgruppe 29% eine signifikante Visusverbesserung aufwiesen [158]. Im Mittel verbesserte sich die Sehschärfe in der Behandlungsgruppe um 5,7 Buchstaben (+ 1,1 Zeilen) nach 1 mg und 4,0 Buchstaben (+ 0,8 Zeilen) nach 4 mg Triamcinolon sowie um 4,2 Buchstaben (+ 0,8 Zeilen) in der Kontrollgruppe [158].

Die wichtigsten Nebenwirkungen nach intravitrealer Triamcinoloninjektion sind Glaukom, Katarakt und Endophthalmitis. Eine prospektive Studie über die Kataraktentwicklung nach einmaliger Triamcinoloninjektion zeigt eine Zunahme der Katarakt in 26% nach 6 Monaten [159]. Für die Häufigkeit einer Endophthalmitis ergibt sich aus den ersten größeren Studien des DRCRnet und der SCORE-Studie eine Rate von 0,05% [157, 158, 160]. Der Augendruck steigt nach intravitrealer Injektion von Triamcinolon an. In der SCORE-Studie musste der Augendruck in 26,5% der Triamcinolon-Patienten medikamentös gesenkt werden, in der Kontrollgruppe nur in 4,4% [157, 158]. Eine Glaukomoperation wurde nach Triamcinolongabe in 0,9% erforderlich, in der Kontrollgruppe konnten Druckerhöhungen konservativ beherrscht werden [157, 158]. Zusätzlich ergaben sich Hinweise, dass die Sedimentation der Triamcinolon-Kristalle auf die Netzhautoberfläche bei vitrektomierten Augen zytotoxisch wirken kann [161, 162]. Auch klinisch sind Fälle mit spontanem Visusabfall und Gesichtsfeldausfällen nach epiretinalen Kristallablagerungen beschrieben.

Das Präparat Dexamethason ist mittlerweile als Slow-Release-Applikation für die intravitreale Anwendung beim retinalen Venenverschluss in einer internationalen prospektiven und randomisierten Studie (GENEVA-Studie) [163] getestet und in den USA bereits zugelassen worden. Dexamethason hat eine 5-fach höhere kortikoide Potenz als Triamcinolon [164] mit einer deutlichen entzündungshemmenden Wirkung [165]. Dem hohen Wirkspiegel nach intravitrealer Applikation von Dexamethason stand bisher die geringe biologische Halbwertszeit im Glaskörper von 5,5 h entgegen [166]. Mithilfe eines Slow-Release-Applikationssystems kann dieser Nachteil nun umgangen werden. Dexamethason wird dabei an eine selbstauflösende Matrix aus poly-Milchsäure und poly-Glykolsäure gebunden. Die wirkstofftragende Matrix wird mithilfe eines 22 Gauge-Applikators über die Pars plana in den Glaskörper eingebracht. Im Lauf von bis zu 6 Monaten löst sich die Matrix auf und gibt während dieses Zeitraums den Wirkstoff in den Glaskörper ab. In Phase-II-Studien wurde der therapeutische Effekt auf das Makulaödem unterschiedlicher Genese bereits nachgewiesen [167, 168]. Die GENEVA Studie ist die umfangreichste bisher durchgeführte Phase-III-Studie zum Thema „retinaler Venenverschluss“. In dieser prospektiven, multizentrischen, randomisierten und kontrollierten Studie wurden 1267 Patienten mit Makulaödem nach ZVV oder VAV bis zu einem Verschlussalter von 9 Monaten (ZVV) oder 12 Monaten (VAV) randomisiert [163]. Die Teilnehmer der 3 Gruppen (Scheininjektion [Sham], 350 µg und 700 µg) erhielten 6 Monate nach der initialen Injektion bei Bedarf eine 2. Injektion

mit jeweils 700 µg Dexamethason (bisher nicht publizierte Daten). Ausgewertet wurde in einer ersten Studie der Anteil der Patienten mit signifikantem Visusanstieg nach 6 Monaten. Hierbei bestand zwischen der Therapiegruppe und der Kontrollgruppe innerhalb der Diagnosen VAV und ZVV kein Unterschied. Zum anderen wurde der kumulative Zeitpunkt bis zum Erreichen einer signifikanten Visusverbesserung (≥ 15 Buchstaben) erfasst. Dieses Kriterium war signifikant. Aufgrund der Studienvergleichbarkeit beschränkt sich die vorliegende Stellungnahme auf die Analyse der Patienten mit signifikantem Visusanstieg. In der ZVV-Gruppe (n=437) hatten zum primären Studienendpunkt nach 6 Monaten 18% (17%) der mit 700 µg (350 µg) behandelten Patienten einen signifikanten Visusanstieg, in der Kontrollgruppe betrug der Anteil 12%. Der Gruppenunterschied war nicht signifikant. In der Behandlungsgruppe hat sich der Visus nach Injektion von 700 µg Dexamethason im Mittel um 2 Buchstaben (+ 0,4 Zeilen) bzw. mit 350 µg 0 Buchstaben verändert. In der Kontrollgruppe verloren die Patienten im Mittel 2 Buchstaben (-0,4 Zeilen). Der Anteil der Patienten mit signifikanter Sehverschlechterung lag nach 6 Monaten bei 14% (700 µg), 13% (350 µg) und 20% (Sham).

Ein Wirkmaximum mit signifikantem Gruppenunterschied wurde nach 60 Tagen beobachtet. Zu diesem Zeitpunkt hatten 29% (700 µg) bzw. 33% (350 µg) in der Behandlungsgruppe und 9% in der Kontrollgruppe eine Visusverbesserung von mindestens 3 Zeilen. Im Mittel verloren die Patienten ohne Wirkstoff 0,5 Buchstaben (-0,1 Zeilen), während in der Verumgruppe mit 700 µg 10 Buchstaben (+ 2 Zeilen) bzw. mit 350 µg 8,5 Buchstaben (+ 1,7 Zeilen) gewonnen wurden.

In der VAV-Gruppe (n=830) hatten nach 6 Monaten 23% (21%) der mit 700 µg (350 µg) behandelten Patienten einen signifikanten Visusanstieg, der jedoch mit 20% auch in der Kontrollgruppe vorhanden war. Im Mittel hatten die Patienten nach 6 Monaten in der Behandlungsgruppe mit 700 µg und 350 µg Dexamethason 7,5 Buchstaben (+ 1,5 Zeilen) gewonnen. In der Kontrollgruppe gewannen die Patienten im Mittel 5 Buchstaben (+ 1,0 Zeilen). Der Anteil der Patienten mit signifikanter Sehverschlechterung betrug 2% (700 µg), 4% (350 µg) und 5% (Sham).

Ein Wirkmaximum mit signifikantem Gruppenunterschied wurde nach 60 Tagen beobachtet. Zu diesem Zeitpunkt hatten 30% (700 µg) bzw. 26% (350 µg) in der Behandlungsgruppe und 13% in der Kontrollgruppe eine Visusverbesserung von mindestens 3 Zeilen. Im Mittel verbesserten sich die Patienten ohne Wirkstoff um 5 Buchstaben (+ 1,0 Zeilen), während in der Verumgruppe mit 700 µg 10 Buchstaben (+ 2 Zeilen) bzw. mit 350 µg 9 Buchstaben (+ 1,8 Zeilen) gewonnen wurden.

Die relevanten Nebenwirkungen in der GENEVA-Studie waren bereits nach 6 Monaten okuläre Hypertension in 0,7% (Sham), 3,9% (350 µg) und 4,0% (700 µg) zu finden. Eine Glaukomoperation wurde in 0,7% (0,7%) der Patienten nach intravitrealer Applikation von 700 µg (350 µg) des Dexamethason-Slow-Release-Systems erforderlich, in der Kontrollgruppe konnten Druckanstiege konservativ beherrscht werden. Eine Kataraktprogression war in 4% (Sham), 4% (350 µg) und 7% (700 µg) zu beobachten. Damit ist die Nebenwirkungsrate der ernsthaften Nebenwirkungen mit der nach Triamcinolon vergleichbar.

VEGF-Inhibitoren

Zur allgemeinen Beschreibung von Pegaptanib, Bevacizumab und Ranibizumab wird auf die Stellungnahme der Retinologischen Gesellschaft, der Deutschen Ophthalmologischen Gesell-

schaft und des Berufsverbands der Augenärzte Deutschlands zur Behandlung der AMD verwiesen [169]. Der Einsatz von VEGF-Inhibitoren beim Makulaödem nach RVV wurde erstmals 2005 beschrieben [170].

Pegaptanib

Für das VEGF-Aptamer Pegaptanib sind mittlerweile sowohl für den ZVV als auch für den VAV Daten aus randomisierten und prospektiven Studien publiziert [29, 171]. Es wurden jeweils Patienten mit einer Verschlussdauer von maximal 6 Monaten eingeschlossen und alle 6 Wochen entweder 0,3 mg, 1,0 mg intravitreal injiziert oder eine Scheininjektion (Sham) durchgeführt.

Bei der ZVV-Studie (n=98) verbesserte sich in der 1,0 mg-Gruppe die Sehschärfe nach 30 Wochen in 39%, in der 0,3 mg-Gruppe in 36% und in der Sham-Gruppe in 28%. Der Gruppenunterschied war nicht signifikant. Im Mittel veränderte sich die Sehschärfe in den Gruppen nach 30 Wochen wie folgt: um + 7,1 Buchstaben in der 0,3 mg-Gruppe, um + 9,9 Buchstaben in der 1,0 mg Gruppe und um -3,2 Buchstaben in der Sham-Gruppe. Der Unterschied zwischen 1,0 mg und Sham-Gruppe war signifikant, der Unterschied zwischen 0,3 mg und Sham-Gruppe hingegen nicht.

In der VAV-Studie (n=20) wurden entweder 0,3 mg oder 1,0 mg Pegaptanib injiziert, eine Kontrollgruppe gab es nicht. Nach 54 Wochen war bei der Gesamtgruppe die Sehschärfe um 14 Buchstaben verbessert.

Bevacizumab

Wie bei der Therapie der neovaskulären altersabhängigen Makuladegeneration liegen für Bevacizumab die meisten publizierten Daten vor. Prospektive und randomisierte Studien gibt es aber bisher nicht. In den meisten Studien wurde 1,25 mg Bevacizumab injiziert, aber auch 2,5 mg wurden berichtet [172, 173]. Die intravitreale Injektion von Bevacizumab führte meist zu einem raschen Visusanstieg innerhalb der ersten 3–6 Wochen bei gleichzeitigem Rückgang des Ödems. Die Häufigkeit der Re-Injektionen im weiteren Verlauf war in den Studien unterschiedlich. In der Regel sind 2–9, im Mittel ca. 5 Injektionen pro Jahr erforderlich [172–189], wobei in den ersten 6 Monaten häufiger injiziert werden muss [180]. Diese Häufigkeit wurde gleichermaßen bei VAV- als auch bei ZVV-Patienten beobachtet. Der abschließende Visus der Studien wurde häufig schon relativ kurz nach der letzten Injektion erhoben. Es ist unklar, ob und wie bei der Behandlung der altersabhängigen Makuladegeneration eine „Upload“-Phase erforderlich ist und wie groß die Abstände zwischen diesen Injektionen sein müssen.

Beim ZVV verbessert sich die Sehschärfe im Mittel um 3,3 Zeilen [172, 174, 176, 177, 179, 181, 184–186, 188–191] nach 6–24 Monaten. Der Anteil der Patienten mit signifikantem Visusanstieg lag in diesen Studien zwischen 50 und 70%. Beim VAV verbesserte sich die mittlere Sehschärfe um 2,9 Zeilen, der Anteil der Patienten mit signifikanter Visusverbesserung betrug ca. 50% [176, 180, 182, 185, 192–194].

Auch bei schnellem Ansprechen kann sich nach 4–12 Wochen ein Rezidiv des Makulaödems entwickeln, sodass unabhängig von der Ausdehnung des Verschlusses eine erneute Injektion notwendig wird [195].

Bevacizumab wurde auch als zusätzliche Therapie der Rubeosis iridis bzw. des neovaskulären Glaukoms nach ZVV eingesetzt. Dabei beschrieben alle Studiengruppen in den kleineren Fallse-

rien einen positiven Effekt auf den Verlauf, wobei die alleinige Gabe von Bevacizumab in der Regel nicht ausreicht, um die Rubeosis nachhaltig zu beeinflussen bzw. das Glaukom zu beherrschen [196–206]. Wesentlich in der Behandlung der Rubeosis iridis bzw. des neovaskulären Glaukoms ist es, die Ischämie als den eigentlichen Proliferationsreiz im Rahmen einer Laserkoagulation oder Kryokoagulation zu vermindern.

Ranibizumab

Für den humanisierten fragmentierten Mausantikörper Ranibizumab lagen bisher nur wenige Daten aus 3 kleinen Studien (n zwischen 10 und 20) für die intravitreale Injektion von 0,3 und 0,5 mg beim ZVV vor [207–210]. Nach 9–12 Monaten besserte sich die Sehschärfe zwischen 0,2 und 3,8 Zeilen, im Mittel um 2,7 Zeilen. Der Anteil der Patienten mit signifikantem Visusanstieg lag in diesen Studien zwischen 30 und 66%. Die Anzahl der Injektionen lag im ersten Jahr zwischen 7 und 9.

Mittlerweile sind die Ergebnisse der prospektiven, randomisierten und kontrollierten Phase-III-Studien verfügbar (CRUISE für ZVV [30] und BRAVO für VAV [31]). In beiden Studien wurde die Wirkung einer monatlichen Injektion von Ranibizumab (0,3 und 0,5 mg) über einen Zeitraum von 6 Monaten mit dem Verlauf einer Sham-Gruppe verglichen. In der VAV-Studie konnte nach 3 Monaten eine GRID-Laserung vorgenommen werden.

In der ZVV-Studie [30] (CRUISE; n=392) hatten nach 6 Monaten 48% (46%) der mit 0,5 mg (0,3 mg) behandelten Patienten einen signifikanten Visusanstieg, während sich in der Kontrollgruppe 17% verbesserten. Dieser Gruppenunterschied war signifikant. Im Mittel hatten die Patienten nach 6 Monaten in der Behandlungsgruppe mit 0,5 mg Ranibizumab 14,9 Buchstaben (+ 3,0 Zeilen) bzw. mit 0,3 mg 12,7 Buchstaben (+ 2,5 Zeilen) gewonnen. In der Kontrollgruppe gewannen die Patienten im Mittel 0,8 Buchstaben (+ 0,2 Zeilen). Der Anteil der Patienten mit signifikanter Sehverschlechterung lag nach 6 Monaten bei 15% (Sham), 4% (0,3 mg) und 2% (0,5 mg).

In der VAV-Studie (n=397) hatten nach 6 Monaten 61% (55%) der mit 0,5 mg (0,3 mg) behandelten Patienten einen signifikanten Visusanstieg, während sich in der Kontrollgruppe 29% verbesserten. Dieser Gruppenunterschied war ebenfalls signifikant. Im Mittel hatten die Patienten nach 6 Monaten in der Behandlungsgruppe mit 0,5 mg Ranibizumab 18,3 Buchstaben (+ 3,7 Zeilen) bzw. mit 0,3 mg 16,9 Buchstaben (+ 3,4 Zeilen) gewonnen. In der Kontrollgruppe gewannen die Patienten im Mittel 7 Buchstaben (+ 1,4 Zeilen).

Empfehlungen



Indikationsstellung

Eine Visusprüfung (bestkorrigiert bei spielender Pupille unter standardisierten Bedingungen) und die klinische Fundusuntersuchung (biomikroskopische Untersuchung der Netzhaut in Mydriasis) sind Basis jeder Therapie eines venösen retinalen Verschlusses. Zur Indikationsstellung ist dann eine Funduskopie ausreichend zur Beurteilung des Makulaödems. Mithilfe der Fluoresceinangiografie sollte mindestens einmalig eine mögliche Ischämie beurteilt werden, wenn der Visus entsprechend reduziert ist oder klinisch der Hinweis auf ein zystoides Makulaödem vorliegt. Eine Fluoresceinangiografie ist aber erst dann sinnvoll, wenn die retinalen Blutungen eine Beurteilung

der Netzhautperipherie zulassen. Wenn diese Kriterien erfüllt sind, sollte die Fluoresceinangiografie möglichst frühzeitig nach Verschluss erfolgen. Eine Fotodokumentation ist zur Verlaufsbeobachtung vor und nach der Behandlung empfehlenswert. Zusätzlich kann die Untersuchung mittels OCT eine sinnvolle Ergänzung sein, ist aber als alleinige Untersuchung zur Indikationsstellung nicht ausreichend. Bei den Untersuchungsterminen sollte auch zumindest in den ersten 6 Monaten die Iris in Hinblick auf die Entwicklung einer Rubeosis iridis untersucht werden.

Abklärung der Risikofaktoren

Retinale Venenverschlüsse haben eine Assoziation zu kardiovaskulären Risikofaktoren. Aus diesem Grunde kommt der interdisziplinären Abklärung und Therapie eine besondere Bedeutung zu. So sollten die allgemeinen arteriosklerotischen Risikofaktoren wie z.B. Nikotin, arterielle Hypertonie, Diabetes mellitus oder Hyperlipidämie bei jedem Patienten kontrolliert und eventuell eingestellt werden [5, 17, 211–213]. Zumindest bei ZVVs konnte durch Einstellung der Risikofaktoren die Häufigkeit von Rezidiven und auch der Befall des zweiten Auges reduziert werden [214]. Konkret ist eine Langzeitmessung des Blutdrucks, EKG und Blutkontrolle (Blutbild, Blutzucker, Blutfette) empfehlenswert. Bei Patienten unter 50 Jahren ohne kardiovaskuläre Risikofaktoren kann eine Thrombophiliediagnostik hilfreich sein [19, 215–218]. Diese sollte aber in Kooperation mit einem Hämostaseologen erfolgen, da die Interpretation der eventuell pathologisch veränderten Werte viel Erfahrung erfordert. Ohne begründeten Verdacht sind bildgebende Maßnahmen nicht erforderlich (z.B. Echokardiografie, Ultraschall bzw. Doppler der hirnversorgenden Gefäße, Magnetresonanztomografie, Computertomografie).

Therapieempfehlungen

Therapie des Zentralvenenverschlusses und Hemi-Zentralvenenverschlusses

Der Hemi-Zentralvenenverschluss entspricht bezüglich der Pathogenese und Behandlung dem Zentralvenenverschluss [23]. Unabhängig vom Verschlussalter besteht die „First-line-Therapie“ des Makulaödems bei ZVV mit klinisch relevanter Visusminderung zurzeit in einer einmaligen intravitrealen Injektion mit den VEGF-Inhibitoren Ranibizumab oder Bevacizumab. Bei monatlichen Kontrollen sollte die Notwendigkeit weiterer Injektionen geprüft und weitere Injektionen in Abhängigkeit vom Befund indiziert werden. Nach der bisherigen Datenlage sind im ersten Jahr im Mittel ca. 5 Injektionen zu erwarten, wobei die Injektionsrate in den ersten 6 Monaten höher ist. Das Dexamethason-Implantat stellt eine Alternative dar und ist besonders bei fehlendem Ansprechen auf VEGF-Inhibitoren oder bei chronisch-rezidivierendem Verlauf zu erwägen, da weniger Injektionen erforderlich sind. Wegen der demnächst bestehenden Zulassung, ist es dann dem Triamcinolon vorzuziehen, bis dahin kann Triamcinolon als „Second-line-Therapie“ verwendet werden.

Beträgt die Verschlussdauer weniger als 6 Wochen, ist eine zusätzliche isovolämische Hämodilution möglich, soweit keine Kontraindikationen bestehen.

Eine GRID-Lasertherapie reduziert die Höhe des Makulaödems, führt aber nicht zu einer Visusverbesserung und sollte bei einem ZVV nicht durchgeführt werden.

Trotz der Empfehlungen der Central-Retinal-Vein-Occlusion-Studie erscheint eine panretinale Laserkoagulation nach der

Behandlungsempfehlungen Makulödem nach retinalem Venenverschluss

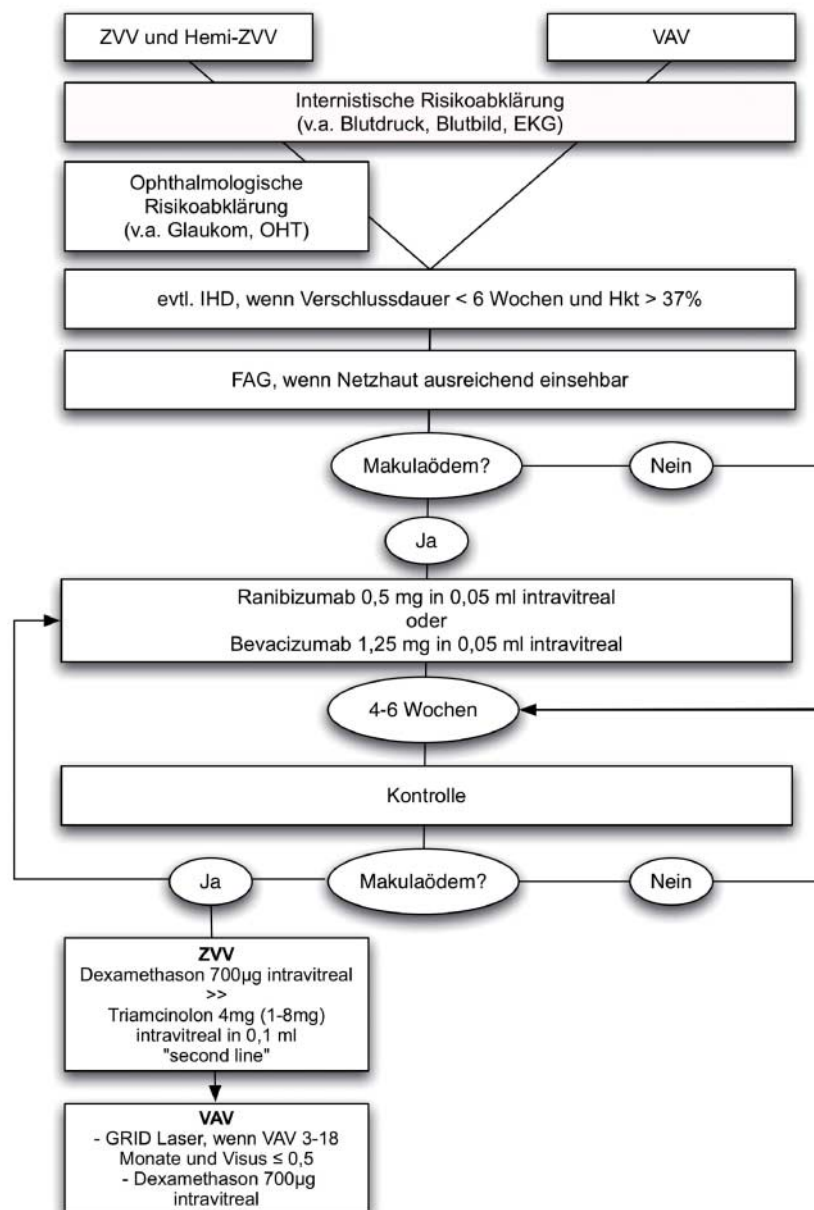


Abb. 1 Legende: ZVV = Zentralvenenverschluss, VAV = Venenastverschluss, EKG = Elektrokardiogramm, OHT = okuläre Hypertension, IHD = isovolämische Hämodilution, Hkt = Hämatokrit, FAG = Fluoresceinangiografie.

derzeitigen Studienlage nicht erst bei neovaskulären Komplikationen, sondern bereits bei einem ischämischen Verschluss ab einer Ischämiefläche von 10 Papillendurchmessern durchaus sinnvoll zu sein. Diese beeinflusst allerdings das Makulaödem nicht positiv. Bei ausgeprägten retinalen Blutungen kann diese Laserbehandlung aufgrund der behandelbaren Areale oft nur schrittweise erfolgen. In solchen Fällen sollte die Iris hinsichtlich einer Neovaskularisation engmaschig kontrolliert werden, um nicht die Entstehung eines Neovaskularisationsglaukoms zu verpassen. Diese Gefahr ist besonders in ersten 3 Monaten nach ZVV am größten (sog. 100 Tage Glaukom) [219]. Wenn eine Rubeosis iridis bzw. ein neovaskuläres Glaukom vorliegt, kann die Gabe von Bevacizumab zusätzlich zur drucksenkenden Behandlung und zur Netzhautflächendestruktion

(Laser- oder Kryokoagulation) sinnvoll sein. Als alleinige Maßnahme reicht sie nicht aus.

Therapie des Venenastverschlusses

Unabhängig vom Verschlussalter besteht zurzeit die „First-line-Therapie“ des VAV mit Makulaödem in einer einmaligen intravitrealen Injektion mit den VEGF-Inhibitoren Ranibizumab oder Bevacizumab. Auch beim VAV sollte bei monatlichen Kontrollen die Notwendigkeit weiterer Injektionen geprüft und weitere Injektionen in Anhängigkeit vom Befund indiziert werden. Auch beim VAV werden im Mittel ca. 5 Injektionen innerhalb des ersten Jahres erwartet.

Beträgt die Verschlussdauer weniger als 6 Wochen, ist eine isovolämische Hämodilution ratsam, soweit keine Kontraindi-

kationen bestehen. Bei einem rein makulären Venenastverschluss ist keine Hämodilution erforderlich.

Bei einem älteren VAV mit Makulaödem, für den die Einschlusskriterien der BVO-Studie zutreffen (Verschlussalter zwischen 3 und 18 Monaten bis zu einer dezimalen Sehschärfe von maximal 0,5), ist der GRID-Laser zentral der temporalen Gefäßstraße empfehlenswert. Liegt der Visus $\leq 0,2$ kann auch bei einem VAV < 3 Monaten eine GRID-Laserkoagulation erfolgen [220]. Der visussteigernde Effekt scheint zwar geringer als nach intravitrealer Injektion von VEGF-Inhibitoren, ein additiver bzw. stabilisierender Effekt der Lasertherapie ist aber wahrscheinlich [221]. Die GRID-Lasertherapie beim rein makulären Venenastverschluss verbessert den abschließenden Visus nicht und ist deshalb nicht empfehlenswert [34, 92–94].

Die intravitreale Injektion von Triamcinolon beim Venenastverschluss ist im Gegensatz zum ZVV nach den Ergebnissen der SCORE-Studie auch als „Second-line-Therapie“ nicht empfehlenswert, auch wenn kleinere retrospektive Studien einen Effekt gefunden haben, der mit dem von Bevacizumab vergleichbar war [222]. Die intravitreale Eingabe des Dexamethasonimplantats stellt eine Alternative zu den VEGF-Inhibitoren dar, besonders bei fehlendem Ansprechen auf VEGF-Inhibitoren oder bei chronisch-rezidivierendem Verlauf, da wahrscheinlich weniger Injektionen erforderlich sind.

Falls ein VAV ausgedehnte Ischämien > 5 PD im Verschlussareal aufweist, sollte zusätzlich eine Laserflächenkoagulation im Verschlussareal zur Prophylaxe oder ggf. Therapie der Neovaskularisationen und Glaskörperblutung durchgeführt werden. Obwohl dieses Vorgehen über die Empfehlungen der BVOS hinaus geht, scheint es den Autoren gerechtfertigt, da die BVOS nicht darauf angelegt war, den Zeitpunkt der peripheren Laserflächenkoagulation zu bestimmen [1].

Therapie: Zusammenfassung

Die Therapie des frischen RVV (ZVV, Hemi-ZVV und VAV) ist multimodal. Zu den Werkzeugen gehören vor allem die intravitrealen Injektionen, aber in ausgewählten Fällen auch die Lasertherapie und die Hämodilution.

Mithilfe intravitrealer Injektionen von Bevacizumab, Ranibizumab, Dexamethason oder Triamcinolon kann die Visusprognose in relevantem Ausmaß verbessert werden. Für Bevacizumab existieren die meisten Daten aus Fallserien, ebenso zum Langzeitverlauf [223–225]. Bezüglich der Wirksamkeit und der Nebenwirkungen sind die VEGF-Inhibitoren Ranibizumab oder Bevacizumab den Kortisonpräparaten überlegen.

Nach der derzeitigen Studienlage stellt die intravitreale Medikamenteneingabe der VEGF-Inhibitoren Ranibizumab oder Bevacizumab zurzeit die Therapie der ersten Wahl zur Behandlung des Makulaödems nach retinalem Venenverschluss dar. Bei noch fehlender Zulassung ist daher derzeit sowohl die Behandlung nur als Off-label-Therapie und Klärung der Kostenübernahme mit Patient und Krankenkasse möglich.

Der Einsatz des Dexamethason-Implantats ist besonders bei fehlendem Ansprechen auf VEGF-Inhibitoren oder bei chronisch-rezidivierendem Verlauf zu erwägen, da weniger Injektionen erforderlich sind. Wie häufig eine 22-g-Injektion über die Pars plana ohne Probleme möglich ist, bleibt noch zu klären. Wegen der demnächst bestehenden Zulassung, ist es dann dem Triamcinolon vorzuziehen.

Trotz statistisch signifikanter Wirksamkeit der isovolämischen Hämodilution auf den Visus (sowohl bei ischämischen als auch bei inkompletten Venenverschlüssen) ist der Umfang der

Visuserholung im Vergleich zu den VEGF-Blockern geringer. Die Therapie erster Wahl ist deshalb der Einsatz von VEGF-Inhibitoren. Die isovolämische Hämodilution mag aber ergänzend dazu sinnvoll sein. Falls man sich für eine Hämodilution entscheidet, kann diese in enger Zusammenarbeit mit einem Internisten ambulant oder auch stationär durchgeführt werden. Ob die pathophysiologisch sinnvolle Maßnahme, während der Ruhezeiten mit leicht erhöhtem Kopf zu liegen, um so den zentralvenösen Druck zu senken, wirklich hilfreich ist, ist nicht bewiesen. Allerdings wurde vor Kurzem noch einmal auf die tageszeitlichen Schwankungen des Makulaödems und den Faktor des zentralvenösen Drucks im Verlauf hingewiesen [118].

Verlaufsuntersuchungen, Therapiehäufigkeit und -intervalle

Verlaufsbeobachtung, Therapieintervalle, erneute Therapie, Therapiewechsel

Bei der Verlaufsbeobachtung sollten der Visus (unter standardisierten Bedingungen, bestkorrigiert, bei spielender Pupille) und der Fundusbefund (biomikroskopische Untersuchung der Netzhaut in Mydriasis) vor jeder Therapie und nach Beendigung der Therapie in Abhängigkeit vom klinischen Verlauf sowie die Iris auf Vorliegen einer Rubeosis iridis, in den ersten 6 Monaten ca. alle 4–6 Wochen, untersucht werden. Diese Untersuchungen sind auch bei jeder subjektiven Verschlechterung erforderlich. Auch die Kriterien für eine Wiederbehandlung werden ophthalmoskopisch (Blutung, Zunahme des Ödems) unter Berücksichtigung des Visusverlaufs definiert. Empfehlenswert ist die Dokumentation des Fundusbefunds durch Fundusfotos, um die Fundusveränderungen im Verlauf besser vergleichen zu können. Zusätzlich ist die Untersuchung mittels OCT eine sinnvolle Ergänzung, um die Höhe des Ödems zu verfolgen, als alleinige Untersuchung zur Indikationsstellung aber nicht ausreichend. Zudem müssen die Patienten ausreichend darüber aufgeklärt werden, dass sie möglichst bald zu einer Untersuchung kommen, wenn sie subjektiv wieder eine Verschlechterung feststellen.

Therapieende und -abbruch

Beim retinalen Venenverschluss wird zunächst nur einmalig injiziert. Abhängig vom Verlauf werden weitere Injektionen vorgenommen. Ein Therapieende kann nach dem zuvor beschriebenen Therapieprinzip nur angenommen werden, wenn nach Absetzen der Therapie die genannten Kriterien der Weiterbehandlung und Krankheitsprogression (z.B. Visusverschlechterung, Zunahme des Makulaödems) nicht erneut auftreten. Ein Therapieabbruch nach RVV erfolgt trotz geringer Datenlage zu dieser Fragestellung normalerweise, wenn kein oder nur noch ein geringes Makulaödem, eine Vernarbung oder eine schwere Ischämie in der Makula bestehen.

Redaktionskomitee

- ▼ (Interessenkonflikte sind nach folgendem Schema dargestellt: Kategorie 1: Unterstützung von Forschungsprojekten und klinischen Studien
- Kategorie 2: Beratung, Honorare, Reisekosten)

Prof. Dr. med. Hans Hoerauf (federführend)	Kategorie 1: Novartis, Bayer Healthcare Kategorie 2: Novartis, Allergan
PD Dr. med. Nicolas Feltgen (federführend)	Kategorie 1: Novartis, Bayer Healthcare Kategorie 2: Novartis, Bayer Healthcare, Allergan
Prof. Dr. KU Bartz-Schmidt	Kategorie 1: Novartis, Allergan, Astrazene-ca, Bausch & Lomb, Bayer Healthcare, Pfizer Kategorie 2: Novartis, Essex Pharma
Prof. Dr. med. Bernd Bertram	Kategorie 1: – Kategorie 2: –
Prof. Dr. med. Norbert Bornfeld	Kategorie 1: Novartis, Bayer Healthcare, Pfizer Kategorie 2: Novartis
Prof. Dr. med. Lutz Lothar Hansen	Kategorie 1: Novartis, Bayer Healthcare, Pfizer, Alcon, Glaxo-Smith Kline, Bausch & Lomb Kategorie 2: Novartis, Bayer Healthcare
PD Dr. med. Heinrich Heimann	Kategorie 1: Allergan, Novartis Kategorie 2: Novartis
Prof. Dr. med. Horst Helbig	Kategorie 1: Allergan, Bayer-Schering, Novartis Kategorie 2: MSD, Novartis, Pfizer
Prof. Dr. med. Anselm Kampik	Kategorie 1: Novartis, Allergan, Alcon Kategorie 2: Novartis, Allergan
Prof. Dr. med. Bernd Kirchhof	Kategorie 1: Novartis Kategorie 2: Bayer, Fluoron
PD Dr. med. Klaus Dieter Lemmen	Kategorie 1: Novartis Kategorie 2: Novartis
Prof. Dr. med. Daniel Pauleikhoff	Kategorie 1: Novartis, Bayer Healthcare, Pfizer Kategorie 2: Novartis
Prof. Dr. med. Johann Roeder	Kategorie 1: Novartis, Bayer-Healthcare Kategorie 2: Novartis, Bayer-Healthcare, Allergan

Glossar

Verwendete Abkürzungen

TNF α = Tumor-Nekrose-Faktor
 VEGF = Vascular Endothelial Growth Factor
 EKG = Elektrokardiogramm
 si-RNA = small-interfering RNA

Literatur

- 1 BVOS. Argon laser scatter photocoagulation for prevention of neovascularization and vitreous hemorrhage in branch vein occlusion. A randomized clinical trial. Branch Vein Occlusion Study Group. Arch Ophthalmol 1986; 104 (1): 34–41
- 2 CVOS-Group. A randomized clinical trial of early panretinal photocoagulation for ischemic central vein occlusion. The Central Vein Occlusion Study Group N report. [comment] Comment in: Ophthalmology. 1996;103 (3):352, discussion 353–354; PMID: 8 600408, Comment in: Ophthalmology. 1996;103 (3):352, discussion 353–354; PMID: 8 600407, Comment in: Ophthalmology. 1996;103 (3):352–354; PMID: 8 600406. Ophthalmology 1995; 102 (10): 1434–1444
- 3 Rogers S, McIntosh RL, Cheung N et al. The prevalence of retinal vein occlusion: pooled data from population studies from the United States, Europe, Asia, and Australia. Ophthalmology 2010; 117 (2): 313–319 e1
- 4 David R, Zangwill L, Badarna M et al. Epidemiology of retinal vein occlusion and its association with glaucoma and increased intraocular pressure. Ophthalmologica 1988; 197 (2): 69–74
- 5 Cugati S, Wang JJ, Rochtchina E et al. Ten-year incidence of retinal vein occlusion in an older population: the Blue Mountains Eye Study. Arch Ophthalmol 2006; 124 (5): 726–732
- 6 Klein R, Klein BE, Moss SE et al. The epidemiology of retinal vein occlusion: the Beaver Dam Eye Study. Trans Am Ophthalmol Soc 2000; 98: 133–141; discussion 141–143
- 7 Mitchell P, Smith W, Chang A. Prevalence and associations of retinal vein occlusion in Australia. The Blue Mountains Eye Study. Arch Ophthalmol 1996; 114 (10): 1243–1247
- 8 Cugati S, Cikamatana L, Wang JJ et al. Five-year incidence and progression of vascular retinopathy in persons without diabetes: the Blue Mountains Eye Study. Eye 2006; 20 (11): 1239–1245
- 9 Barnett EM, Fantin A, Wilson BS et al. The Incidence of Retinal Vein Occlusion in the Ocular Hypertension Treatment Study. Ophthalmology 2010; 117 (3): 484–488
- 10 Hayreh SS. Retinal vein occlusion. [Review] [64 refs]. Indian Journal of Ophthalmology 1994; 42 (3): 109–132
- 11 Dithmar S, Hansen LL, Holz F. Venöse retinale Verschlüsse. Ophthalmologie 2003; 100: 561–578
- 12 Klien BA, Olwin JH. A survey of the pathogenesis of retinal venous occlusion, emphasis upon choice of therapy and an analysis of the therapeutic results in fifty-three patients. AMA Arch Ophthalmol 1956; 56 (2): 207–247
- 13 Hansen LL. [Treatment possibilities of central retinal vein occlusion] Behandlungsmöglichkeiten bei retinalen Zentralvenenverschlüssen. Ophthalmologie 1994; 91 (1): 131–145
- 14 Green WR, Chan CC, Hutchins GM et al. Central retinal vein occlusion: a prospective histopathologic study of 29 eyes in 28 cases. Retina 1981; 1 (1): 27–55
- 15 Hayreh SS. Prevalent misconceptions about acute retinal vascular occlusive disorders. Prog Retin Eye Res 2005; 24 (4): 493–519
- 16 Brown G. Central retinal vein obstruction: diagnosis and management In: Reinecke RD, Editor Appleton&Lange (Hrsg) Ophthalmol Annual. 1985: 65–97
- 17 Cugati S, Wang JJ, Knudtson MD et al. Retinal vein occlusion and vascular mortality: pooled data analysis of 2 population-based cohorts. Ophthalmology 2007; 114 (3): 520–524
- 18 Hayreh SS, Zimmerman MB, Podhajsky P. Incidence of various types of retinal vein occlusion and their recurrence and demographic characteristics. Am J Ophthalmol 1994; 117 (4): 429–441
- 19 Fegan CD. Central retinal vein occlusion and thrombophilia. Eye 2002; 16 (1): 98–106
- 20 Fong AC, Schatz H. Central retinal vein occlusion in young adults. Surv Ophthalmol 1993; 37 (6): 393–417
- 21 Hayreh SS, Zimmerman MB, Beri M et al. Intraocular pressure abnormalities associated with central and hemicentral retinal vein occlusion. Ophthalmology 2004; 111 (1): 133–141
- 22 Hansen LL. Central retinal vein occlusion In: A Jousseaume, et al (Hrsg) Retinal Vascular Disease Springer. 2007
- 23 Hayreh SS, Hayreh MS. Hemi-central retinal vein occlusion. Pathogenesis, clinical features, and natural history. Arch Ophthalmol 1980; 98 (9): 1600–1609
- 24 CVOS-Group. Baseline and early natural history report. The Central Vein Occlusion Study. [comment] Comment in: Arch Ophthalmol 1995;113 (5):555; PMID: 7 605492. Archives of Ophthalmology 1993; 111 (8): 1087–1095
- 25 BVOS. Argon laser photocoagulation for macular edema in branch vein occlusion. The Branch Vein Occlusion Study Group. Am J Ophthalmol 1984; 98 (3): 271–282
- 26 CVOS. Central vein occlusion study of photocoagulation. Manual of operations. Central Vein Occlusion Study Group. Online J Curr Clin Trials 1993; Doc No 92
- 27 Quinlan PM, Elman MJ, Bhatt AK et al. The natural course of central retinal vein occlusion. Am J Ophthalmol 1990; 110 (2): 118–123
- 28 CVOS-Group. Natural history and clinical management of central retinal vein occlusion. The Central Vein Occlusion Study Group. [comment] [erratum appears in Arch Ophthalmol 1997;115 (10):1275]. Comment in: Arch Ophthalmol 1998;116 (2):260–261; PMID: 9 488292. Archives of Ophthalmology 1997; 115 (4): 486–491
- 29 Wroblewski JJ, Wells 3rd JA, Adamis AP et al. Pegaptanib sodium for macular edema secondary to central retinal vein occlusion. Arch Ophthalmol 2009; 127 (4): 374–380
- 30 Brown DM, Campochiaro PA, Singh RP et al. Ranibizumab for Macular Edema following Central Retinal Vein Occlusion Six-Month Primary End Point Results of a Phase III Study. Ophthalmology 2010: online
- 31 Campochiaro PA, Heier JS, Feiner L et al. Ranibizumab for Macular Edema following Branch Retinal Vein Occlusion Six-Month Primary End Point Results of a Phase III Study. Ophthalmology 2010: ; online
- 32 Gutman FA, Zegarra H. The natural course of temporal retinal branch vein occlusion. Trans Am Acad Ophthalmol Otolaryngol 1974; 78 (2): OP178–OP192

- 33 Michels RG, Gass JD. The natural course of retinal branch vein obstruction. *Trans Am Acad Ophthalmol Otolaryngol* 1974; 78 (2): OP166–OP177
- 34 Joffe L, Goldberg RE, Magargal LE et al. Macular branch vein occlusion. *Ophthalmology* 1980; 87 (2): 91–98
- 35 Notting JG, Werf PJ. Macular changes caused by occlusion of a minute venous branch. *Ophthalmologica* 1976; 173 (3–4): 200–206
- 36 Parodi MB, Visintin F, Della Rupe P et al. Foveal avascular zone in macular branch retinal vein occlusion. *Int Ophthalmol* 1995; 19 (1): 25–28
- 37 Duff IF, Falls HF, Linman JW. Anticoagulant therapy in occlusive vascular disease of the retina. *AMA Arch Ophthalmol* 1951; 46 (6): 601–617
- 38 Holmin N, Ploman K. Thrombosis of the central retinal vein of the retina treated with heparin. *Lancet* 1938; 1: 664–671
- 39 Vannas S, Raitta C. Anticoagulant treatment of retinal venous occlusion. *Am J Ophthalmol* 1966; 62 (5): 874–884
- 40 Ageno W, Cattaneo R, Manfredi E et al. Parnaparin versus aspirin in the treatment of retinal vein occlusion. A randomized, double blind, controlled study. *Thromb Res* 2010; 125 (2): 137–141
- 41 Farahvash MS, Moghaddam MM, Moghimi S et al. Dalteparin in the management of recent onset central retinal vein occlusion: a comparison with acetylsalicylic acid. *Can J Ophthalmol* 2008; 43 (1): 79–83
- 42 Farahvash MS, Moradimogadam M, Farahvash MM et al. Dalteparin versus Aspirin in Recent-Onset Branch Retinal Vein Occlusion: A Randomized Clinical Trial. *Arch Iran Med* 2008; 11 (4): 418–422
- 43 Steigerwalt Jr RD, Cesarone MR, Belcaro G et al. Retinal and orbital venous occlusions treated with enoxaparin. *J Ocul Pharmacol Ther* 2008; 24 (4): 421–426
- 44 Browning DJ, Fraser CM. Retinal vein occlusions in patients taking warfarin. *Ophthalmology* 2004; 111 (6): 1196–1200
- 45 Rosengreen B. The value of anti-coagulators in the treatment of retinal thrombosis. *Acta Ophthalmol* 1948; 26: 275–280
- 46 Schlosshardt H. [Observations and results of photodocumentation of retinal thromboses treated with Colfarit (author's transl)] Beobachtungen und Erkenntnisse bei der Fotodokumentation mit Colfarit behandelter Netzhautthrombosen. *Klin Monatsbl Augenheilkd* 1978; 172 (6): 895–907
- 47 Squizzato A, Manfredi E, Bozzato S et al. Antithrombotic and fibrinolytic drugs for retinal vein occlusion: A systematic review and a call for action. *Thromb Haemost* 2010; 103 (2): 271–276
- 48 Ingerslev J. Thrombophilia: a feature of importance in retinal vein thrombosis? *Acta Ophthalmol Scand* 1999; 77 (6): 619–621
- 49 Antonetti DA, Barber AJ, Hollinger LA et al. Vascular endothelial growth factor induces rapid phosphorylation of tight junction proteins occludin and zonula occludens 1. A potential mechanism for vascular permeability in diabetic retinopathy and tumors. *J Biol Chem* 1999; 274 (33): 23463–23467
- 50 Fonollosa A, Garcia-Arumi J, Santos E et al. Vitreous levels of interleukin-8 and monocyte chemoattractant protein-1 in macular oedema with branch retinal vein occlusion. *Eye* 2010; im Druck
- 51 Noma H, Funatsu H, Yamasaki M et al. Pathogenesis of macular edema with branch retinal vein occlusion and intraocular levels of vascular endothelial growth factor and interleukin-6. *Am J Ophthalmol* 2005; 140 (2): 256–261
- 52 Noma H, Minamoto A, Funatsu H et al. Intravitreal levels of vascular endothelial growth factor and interleukin-6 are correlated with macular edema in branch retinal vein occlusion. *Graefes Arch Clin Exp Ophthalmol* 2006; 244 (3): 309–315
- 53 Romero IA, Radewicz K, Jubin E et al. Changes in cytoskeletal and tight junctional proteins correlate with decreased permeability induced by dexamethasone in cultured rat brain endothelial cells. *Neurosci Lett* 2003; 344 (2): 112–116
- 54 Park DH, Kim IT. Long-term effects of vitrectomy and internal limiting membrane peeling for macular edema secondary to central retinal vein occlusion and hemiretinal vein occlusion. *Retina* 2010; 30 (1): 117–124
- 55 Naumann G. Pathologie des Auges. . Embryologie, Anatomie und Untersuchungstechnik. 2 ed. Berlin: Springer, 1997. 2 ed.; 1008–1012
- 56 Seitz R. Die Netzhautgefäße. Thiel R. Bücherei des Augenarztes, Vol. 40. 1 ed. Stuttgart: Ferdinand Enke Verlag, 1962: 175
- 57 Maruo N, Morita I, Shirao M et al. IL-6 increases endothelial permeability in vitro. *Endocrinology* 1992; 131 (2): 710–714
- 58 Kaiser PK. Steroids for branch retinal vein occlusion. *Am J Ophthalmol* 2005; 139 (6): 1095–1096
- 59 Folkman J, Ingber DE. Angiostatic steroids. Method of discovery and mechanism of action. *Ann Surg* 1987; 206 (3): 374–383
- 60 Brückner R. Central retinal vein occlusion and its therapy. *Ophthalmologica* 1955; 129: 325–326
- 61 Hayreh SS. Classification of central retinal vein occlusion. *Ophthalmology* 1983; 90 (5): 458–474
- 62 Shaikh S, Blumenkranz MS. Transient improvement in visual acuity and macular edema in central retinal vein occlusion accompanied by inflammatory features after pulse steroid and anti-inflammatory therapy. *Retina* 2001; 21 (2): 176–178
- 63 Glacet-Bernard A, Zourdani A, Millhoub M et al. Effect of isovolemic hemodilution in central retinal vein occlusion. *Graefes Archive for Clinical & Experimental Ophthalmology* 2001; 239 (12): 909–914
- 64 Neely KA, Ernest JT, Goldstick TK et al. Isovolemic hemodilution increases retinal tissue oxygen tension. *Graefes Arch Clin Exp Ophthalmol* 1996; 234 (11): 688–694
- 65 Wiek J, Schade M, Wiederholt M et al. Haemorheological changes in patients with retinal vein occlusion after isovolaemic haemodilution. *Br J Ophthalmol* 1990; 74 (11): 665–669
- 66 Long DS, Smith ML, Pries AR et al. Microviscosimetry reveals reduced blood viscosity and altered shear rate and shear stress profiles in microvessels after hemodilution. *Proc Natl Acad Sci U S A* 2004; 101 (27): 10060–10065
- 67 Nagaoka T, Yoshida A. Noninvasive evaluation of wall shear stress on retinal microcirculation in humans. *Invest Ophthalmol Vis Sci* 2006; 47 (3): 1113–1119
- 68 Peduzzi M, Codeluppi L, Poggi M et al. Abnormal blood viscosity and erythrocyte deformability in retinal vein occlusion. *Am J Ophthalmol* 1983; 96 (3): 399–400
- 69 McGrath MA, Wechsler F, Hunyor AB et al. Systemic factors contributory to retinal vein occlusion. *Arch Intern Med* 1978; 138 (2): 216–220
- 70 Ring CP, Pearson TC, Sanders MD et al. Viscosity and retinal vein thrombosis. *Br J Ophthalmol* 1976; 60 (6): 397–410
- 71 Trope GE, Lowe GD, McArdle BM et al. Abnormal blood viscosity and haemostasis in long-standing retinal vein occlusion. *Br J Ophthalmol* 1983; 67 (3): 137–142
- 72 Genevois O, Paques M, Simonutti M et al. Microvascular remodeling after occlusion-recanalization of a branch retinal vein in rats. *Invest Ophthalmol Vis Sci* 2004; 45 (2): 594–600
- 73 Danis RP, Wallow ICH. Microvascular changes in experimental branch retinal vein occlusion. *Ophthalmology* 1987; 94 (10): 1213–1221
- 74 Heinen A, Brunner R, Hossmann V et al. [Changes in hemorheologic and physiologic coagulation parameters in different methods of therapy of retinal vascular disorders – a randomized double-blind study] Veränderungen hamorheologischer und gerinnungsphysiologischer Parameter bei unterschiedlicher Therapie von retinalen Durchblutungsstörungen – eine randomisierte Doppelblindstudie. *Fortschr Ophthalmol* 1984; 81 (5): 444–448
- 75 Jung F, Koscielny J, Mrowietz C et al. [Effect of hemodilution on systemic and capillary hematocrit] Einfluss der Hamodilution auf den systemischen und den Kapillarhämatokrit. *Infusionstherapie* 1990; 17 (5): 268–275
- 76 Hansen LL, Danisevskis P, Arntz HR et al. A randomised prospective study on treatment of central retinal vein occlusion by isovolaemic haemodilution and photocoagulation. *Br J Ophthalmol* 1985; 69 (2): 108–116
- 77 Hansen LL, Hovener G, Mercks C et al. [Isovolemic hemodilution in patients with retinal branch vein occlusion] Isovolaemische Hämodilution bei Patienten mit retinalen Venenastverschlüssen. *Fortschr Ophthalmol* 1985; 82 (3): 290–292
- 78 Hansen LL, Wiek J, Schade M et al. Effect and compatibility of isovolaemic haemodilution in the treatment of ischaemic and non-ischaemic central retinal vein occlusion. *Ophthalmologica* 1989; 199 (2–3): 90–99
- 79 Hansen LL, Wiek J, Wiederholt M. A randomised prospective study of treatment of non-ischaemic central retinal vein occlusion by isovolaemic haemodilution. *Br J Ophthalmol* 1989; 73 (11): 895–899
- 80 Luckie AP, Wroblewski JJ, Hamilton P et al. A randomised prospective study of outpatient haemodilution for central retinal vein obstruction. *Aust N Z J Ophthalmol* 1996; 24 (3): 223–232
- 81 Wolf S, Arend O, Bertram B et al. Hemodilution therapy in central retinal vein occlusion. One-year results of a prospective randomized study. *Graefes Arch Clin Exp Ophthalmol* 1994; 232 (1): 33–39

- 82 Wolf S, Arendt O, Bertram B et al. Hemodilution therapy in central retinal vein occlusion. A randomized placebo-controlled study. *Fortschr Ophthalmol* 1991; 88: 35–43
- 83 Donati G, Mavranakas N, Pournaras CJ. [Isovolumic hemodilution in the management of the acute phase of central retinal vein occlusion: A pilot study]. *J Fr Ophthalmol* 2009; 32 (10): 750–756
- 84 Hansen LL, Wiek J, Arntz R. [Randomized study of the effect of isovolemic hemodilution in retinal branch vein occlusion] Randomisierte Studie zur Wirkung der isovolämischen Hämodilution bei retinalen Venenastverschlüssen. *Fortschr Ophthalmol* 1988; 85 (5): 514–516
- 85 McIntosh RL, Mohamed Q, Saw SM et al. Interventions for branch retinal vein occlusion: an evidence-based systematic review. *Ophthalmology* 2007; 114 (5): 835–854
- 86 Mohamed Q, McIntosh RL, Saw SM et al. Interventions for central retinal vein occlusion: an evidence-based systematic review. *Ophthalmology* 2007; 114 (3): 507–519
- 87 Chen HC, Wiek J, Gupta A et al. Effect of isovolaemic haemodilution on visual outcome in branch retinal vein occlusion. *British Journal of Ophthalmology* 1998; 82 (2): 162–167
- 88 CVOS-Group. Evaluation of grid pattern photocoagulation for macular edema in central vein occlusion. The Central Vein Occlusion Study Group M report. [comment] *Comment in: Ophthalmology*. 1996 Mar;103 (3):352, discussion 353–4; PMID: 8 600408, *Comment in: Ophthalmology* 1996;103 (3):352, discussion 353–354; PMID: 8600407, *Comment in: Ophthalmology* 1996;103 (3):352–354; PMID: 8600406. *Ophthalmology* 1995; 102 (10): 1425–1433
- 89 Gutman FA, Zegarra H. Macular edema secondary to occlusion of the retinal veins. *Surv Ophthalmol* 1984; 28 Suppl: 462–470
- 90 Klein ML, Finkelstein D. Macular grid photocoagulation for macular edema in central retinal vein occlusion. *Arch Ophthalmol* 1989; 107 (9): 1297–1302
- 91 Finkelstein D. Ischemic macular edema. Recognition and favorable natural history in branch vein occlusion. *Arch Ophthalmol* 1992; 110 (10): 1427–1434
- 92 Kiryu J, Ogura Y. Hyperbaric oxygen treatment for macular edema in retinal vein occlusion: relation to severity of retinal leakage. *Ophthalmologica* 1996; 210 (3): 168–170
- 93 Battaglia Parodi M, Saviano S, Bergamini L et al. Grid laser treatment of macular edema in macular branch retinal vein occlusion. *Doc Ophthalmol* 1999; 97 (3–4): 427–431
- 94 Battaglia Parodi M, Saviano S, Ravalico G. Grid laser treatment in macular branch retinal vein occlusion. *Graefes Arch Clin Exp Ophthalmol* 1999; 237 (12): 1024–1027
- 95 McAllister IL, Yu DY, Vijayasekaran S et al. Induced chorioretinal venous anastomosis in experimental retinal branch vein occlusion. *Br J Ophthalmol* 1992; 76 (10): 615–20
- 96 Bill A. The uveal venous pressure. *Arch Ophthalmol* 1963; 69: 780–782
- 97 Fekrat S, Goldberg MF, Finkelstein D. Laser-induced chorioretinal venous anastomosis for nonischemic central or branch retinal vein occlusion. *Arch Ophthalmol* 1998; 116 (1): 43–52
- 98 Eckstein M, McAllister I. Laser-induced chorioretinal venous anastomosis for non-ischaemic hemi-central vein occlusion. *Clin Experiment Ophthalmol* 2000; 28 (1): 18–21
- 99 McAllister IL, Barry CJ. Collateral formation in hemicentral retinal vein occlusion. *Aust N Z J Ophthalmol* 1991; 19 (3): 239–241
- 100 McAllister IL, Constable IJ. Laser-induced chorioretinal venous anastomosis for treatment of nonischemic central retinal vein occlusion. *Arch Ophthalmol* 1995; 113 (4): 456–462
- 101 McAllister IL, Douglas JP, Constable IJ et al. Laser-induced chorioretinal venous anastomosis for nonischemic central retinal vein occlusion: evaluation of the complications and their risk factors. *Am J Ophthalmol* 1998; 126 (2): 219–229
- 102 McAllister IL, Vijayasekaran S, Yu DY et al. Chorioretinal venous anastomoses: effect of different laser methods and energy in human eyes without vein occlusion. *Graefes Arch Clin Exp Ophthalmol* 1998; 236 (3): 174–181
- 103 McAllister IL, Gillies ME, Smithies LA et al. The Central Retinal Vein Bypass Study: A Trial of Laser-induced Chorioretinal Venous Anastomosis for Central Retinal Vein Occlusion. *Ophthalmology* 2010; 117 (5): 954–965
- 104 Browning DJ, Antoszyk AN. Laser chorioretinal venous anastomosis for nonischemic central retinal vein occlusion. *Ophthalmology* 1998; 105 (4): 670–677; discussion 677–679
- 105 Browning DJ, Rotberg MH. Vitreous Hemorrhage complicating laser-induced chorioretinal anastomosis for central retinal vein occlusion. *Am J Ophthalmol* 1996; 122 (4): 588–589
- 106 Bavbek T, Yenice O, Toygar O. Problems with attempted chorioretinal venous anastomosis by laser for nonischemic CRVO and BRVO. *Ophthalmologica* 2005; 219 (5): 267–271
- 107 Sedney S. Photocoagulation and retinal vein occlusion. *Documenta Ophthalmologica* 1976; 40: 1–241
- 108 Oncel M, Peyman GA, Khoobehi B. Tissue plasminogen activator in the treatment of experimental retinal vein occlusion. *Retina* 1989; 9 (1): 1–7
- 109 Elman MJ. Thrombolytic therapy for central retinal vein occlusion: results of a pilot study. *Trans Am Ophthalmol Soc* 1996; 94: 471–504
- 110 Kohner EM, Hamilton AM, Bulpitt CJ et al. Streptokinase in the treatment of central retinal vein occlusion. A controlled trial. *Trans Ophthalmol Soc U K* 1974; 94 (2): 599–603
- 111 Kohner EM, Pettit JE, Hamilton AM et al. Streptokinase in central retinal vein occlusion: a controlled clinical trial. *Br Med J* 1976; 1 (6009): 550–553
- 112 Hattenbach LO, Friedrich Arndt C, Lerche R et al. Retinal vein occlusion and low-dose fibrinolytic therapy (ROLF): a prospective, randomized, controlled multicenter study of low-dose recombinant tissue plasminogen activator versus hemodilution in retinal vein occlusion. *Retina* 2009; 29 (7): 932–940
- 113 Elman MJ, Raden RZ, Carrigan A. Intravitreal injection of tissue plasminogen activator for central retinal vein occlusion. *Trans Am Ophthalmol Soc* 2001; 99: 219–221; discussion 222–223
- 114 Glacet-Bernard A, Kuhn D, Vine AK et al. Treatment of recent onset central retinal vein occlusion with intravitreal tissue plasminogen activator: a pilot study. *Br J Ophthalmol* 2000; 84 (6): 609–613
- 115 Paques M, Vallee JN, Herbreteau D et al. Superselective ophthalmic artery fibrinolytic therapy for the treatment of central retinal vein occlusion. *Br J Ophthalmol* 2000; 84 (12): 1387–1391
- 116 Noma H, Funatsu H, Sakata K et al. Macular microcirculation and macular oedema in branch retinal vein occlusion. *Br J Ophthalmol* 2009; 93 (5): 630–633
- 117 Raszevska-Steglinska M, Gozdek P, Cisiecki S et al. Pars plana vitrectomy with ILM peeling for macular edema secondary to retinal vein occlusion. *Eur J Ophthalmol* 2009; 19 (6): 1055–1062
- 118 Gupta B, Grewal J, Adewoyin T et al. Diurnal variation of macular oedema in CRVO: prospective study. *Graefes Arch Clin Exp Ophthalmol* 2009; 247 (5): 593–596
- 119 DeCraos FC, Shuler Jr RRR, Stinnett S et al. Pars plana vitrectomy, internal limiting membrane peeling, and panretinal endophotocoagulation for macular edema secondary to central retinal vein occlusion. *Am J Ophthalmol* 2009; 147 (4): 627–633 e1
- 120 Sekiryu T, Yamauchi T, Enaida H et al. Retina tomography after vitrectomy for macular edema of central retinal vein occlusion. *Ophthalmic Surg Lasers* 2000; 31 (3): 198–202
- 121 Tachi N, Hashimoto Y, Ogino N. Vitrectomy for macular edema combined with retinal vein occlusion. *Doc Ophthalmol* 1999; 97 (3–4): 465–469
- 122 Hikichi T, Konno S, Trempe CL. Role of the vitreous in central retinal vein occlusion. *Retina* 1995; 15 (1): 29–33
- 123 Stefansson E, Novack RL, Hatchell DL. Vitrectomy prevents retinal hypoxia in branch retinal vein occlusion. *Invest Ophthalmol Vis Sci* 1990; 31 (2): 284–289
- 124 Kumagai K, Furukawa M, Ogino N et al. Long-Term Visual Outcomes after Vitrectomy for Macular Edema with Foveal Hemorrhage in Branch Retinal Vein Occlusion. *Retina* 2007; 27 (5): 584–588
- 125 Noma H, Funatsu H, Sakata K et al. Macular microcirculation before and after vitrectomy for macular edema with branch retinal vein occlusion. *Graefes Arch Clin Exp Ophthalmol* 2010; 248 (3): 443–445
- 126 Williamson TH, Grewal J, Gupta B et al. Measurement of PO₂ during vitrectomy for central retinal vein occlusion, a pilot study. *Graefes Arch Clin Exp Ophthalmol* 2009; 247 (8): 1019–1023
- 127 Osterloh M. Surgical decompression of branch retinal vein occlusions. *Archives of Ophthalmology* 1988; 106 (10): 1469–1471
- 128 Kumagai K, Furukawa M, Ogino N et al. Long-Term Outcomes of Vitrectomy with or without Arteriovenous Sheathotomy in Branch Retinal Vein Occlusion. *Retina* 2007; 27 (1): 49–54
- 129 Yamamoto S, Saito W, Yagi F et al. Vitrectomy with or without arteriovenous adventitial sheathotomy for macular edema associated with branch retinal vein occlusion. *Am J Ophthalmol* 2004; 138 (6): 907–914

- 130 *Vasco-Posada J.* Modification of the circulation in the posterior pole of the eye. *Ann Ophthalmol* 1972; 4 (1): 48–59
- 131 *Opremcak EM, Bruce RA, Lomeo MD et al.* Radial optic neurotomy for central retinal vein occlusion: a retrospective pilot study of 11 consecutive cases. *Retina* 2001; 21 (5): 408–415
- 132 *Arevalo JF, Garcia RA, Wu L et al.* Radial optic neurotomy for central retinal vein occlusion: results of the Pan-American Collaborative Retina Study Group (PACORES). *Retina* 2008; 28 (8): 1044–1052
- 133 *Feltgen N, Herrmann J, Hansen L.* [Visual field defect after radial optic neurotomy] Gesichtsfelddefekt nach radiärer Optikoneurotomie. *Ophthalmologie* 2005; 102 (8): 802–804
- 134 *Hasselbach H, Thale A, Bunse A et al.* Ultrastructural analysis of the lamina cribrosa after radial optic neurotomy. *Ann Anat* 2009; 191 (3): 267–272
- 135 *Hayreh SS.* Radial optic neurotomy for central retinal vein occlusion. *Retina* 2002; 22 (6): 827; author reply 827
- 136 *Lit ES, Tsilimbaris M, Gotzaridis E et al.* Lamina puncture: pars plana optic disc surgery for central retinal vein occlusion. *Archives of Ophthalmology* 2002; 120 (4): 495–499
- 137 *Yamamoto S, Takatsuna Y, Sato E et al.* Central retinal artery occlusion after radial optic neurotomy in a patient with central retinal vein occlusion. *Am J Ophthalmol* 2005; 139 (1): 206–207
- 138 *Yamamoto T, Kamei M, Sakaguchi H et al.* Comparison of surgical treatments for central retinal vein occlusion, RON vs. cannulation of tissue plasminogen activator into the retinal vein. *Retina* 2009; 29 (8): 1167–1174
- 139 *Hasselbach HC, Ruefer F, Feltgen N et al.* Treatment of central retinal vein occlusion by radial optic neurotomy in 107 cases. *Graefes Arch Clin Exp Ophthalmol* 2007; 245 (8): 1145–1156
- 140 *Vogel A, Holz FG, Loeffler KU.* Histopathologic findings after radial optic neurotomy in central retinal vein occlusion. *Am J Ophthalmol* 2006; 141 (1): 203–205
- 141 *Czajka M, Pecold K.* [Radial optic neurotomy (RON) in central retinal vein occlusion (CRVO) – preliminary report]. *Klin Oczna* 2004; 106 (6): 774–777
- 142 *Jumper JM, Scribbick FW, Ho J et al.* Pathologic evaluation of radial optic neurotomy in an animal model. *Retina* 2006; 26 (3): 362–364
- 143 *Tao Y, Jiang YR, Li XX et al.* Fundus and histopathological study of radial optic neurotomy in the normal miniature pig eye. *Arch Ophthalmol* 2005; 123 (8): 1097–1101
- 144 *Bynoe LA, Opremcak EM, Bruce RA et al.* Radial optic neurotomy for central retinal vein obstruction. *Retina* 2002; 22 (3): 379–380; author reply 380–381
- 145 *Wrede J, Varadi G, Volcker HE et al.* [Radial optic neurotomy for central retinal vein occlusion – how deep should it be?] Wie tief muss die radiäre Optikusneurotomie zur Therapie des retinalen Zentralvenenverschlusses sein? *Ophthalmologie* 2006; 103 (4): 321–324
- 146 *Friberg TR, Smolinski P, Hill S et al.* Biomechanical assessment of radial optic neurotomy. *Ophthalmology* 2008; 115 (1): 174–180
- 147 *Weiss JN.* Treatment of central retinal vein occlusion by injection of tissue plasminogen activator into a retinal vein. *Am J Ophthalmol* 1998; 126 (1): 142–144
- 148 *Bynoe LA, Hutchins RK, Lazarus HS et al.* Retinal endovascular surgery for central retinal vein occlusion: initial experience of four surgeons. *Retina* 2005; 25 (5): 625–632
- 149 *Bynoe LA, Weiss JN.* Retinal endovascular surgery and intravitreal triamcinolone acetate for central vein occlusion in young adults. *American Journal of Ophthalmology* 2003; 135 (3): 382–384
- 150 *Weiss JN, Bynoe LA.* Injection of tissue plasminogen activator into a branch retinal vein in eyes with central retinal vein occlusion. *Ophthalmology* 2001; 108 (12): 2249–2257
- 151 *Feltgen N, Agostini H, Auw-Haedrich C et al.* Histopathological findings after retinal endovascular lysis in central retinal vein occlusion. *Br J Ophthalmol* 2007; 91 (4): 558–559
- 152 *Feltgen N, Junker B, Agostini H et al.* Retinal endovascular lysis in ischemic central retinal vein occlusion: one-year results of a pilot study. *Ophthalmology* 2007; 114 (4): 716–723
- 153 *Hayashi K, Hayashi H.* Intravitreal versus retrobulbar injections of triamcinolone for macular edema associated with branch retinal vein occlusion. *Am J Ophthalmol* 2005; 139 (6): 972–982
- 154 *Hayreh SS.* Management of central retinal vein occlusion. *Ophthalmologica* 2003; 217 (3): 167–188
- 155 *Wilson CA, Berkowitz BA, Sato Y et al.* Treatment with intravitreal steroid reduces blood-retinal barrier breakdown due to retinal photo-coagulation. *Arch Ophthalmol* 1992; 110 (8): 1155–1159
- 156 *Kube T, Sutter M, Trittler R et al.* Carboxymethylcellulose as a new carrier substance for intravitreal injection of reproducible amounts of triamcinolone. *Graefes Arch Clin Exp Ophthalmol* 2006; 244 (11): 1385–1390
- 157 *Ip MS, Scott IU, VanVeldhuisen PC et al.* A randomized trial comparing the efficacy and safety of intravitreal triamcinolone with observation to treat vision loss associated with macular edema secondary to central retinal vein occlusion: the Standard Care v. Corticosteroid for Retinal Vein Occlusion (SCORE) study report 5. *Arch Ophthalmol* 2009; 127 (9): 1101–1114
- 158 *Scott IU, Ip MS, VanVeldhuisen PC et al.* A randomized trial comparing the efficacy and safety of intravitreal triamcinolone with standard care to treat vision loss associated with macular edema secondary to branch retinal vein occlusion: the Standard Care vs Corticosteroid for Retinal Vein Occlusion (SCORE) study report 6. *Arch Ophthalmol* 2009; 127 (9): 1115–1128
- 159 *Chu YK, Chung EJ, Kwon OW et al.* Objective evaluation of cataract progression associated with a high dose intravitreal triamcinolone injection. *Eye (Lond)* 2008; 22 (7): 895–899
- 160 *Bashshur ZF, Ma'luf RN, Allam S et al.* Intravitreal triamcinolone for the management of macular edema due to nonischemic central retinal vein occlusion. *Arch Ophthalmol* 2004; 122 (8): 1137–1140
- 161 *Jaisle GB, Szurman P, Volker M et al.* Epiretinal deposit of triamcinolone acetate at the posterior pole after intravitreal injection. *Ophthalmic Surg Lasers Imaging* 2007; 38 (3): 238–241
- 162 *Luke M, Januschowski K, Beutel J et al.* The effects of triamcinolone crystals on retinal function in a model of isolated perfused vertebrate retina. *Exp Eye Res* 2008; 87 (1): 22–29
- 163 *Haller JA, Bandello F, Belfort Jr R et al.* Randomized, Sham-Controlled Trial of Dexamethasone Intravitreal Implant in Patients with Macular Edema Due to Retinal Vein Occlusion. *Ophthalmology* 2010; ; online
- 164 *Hardman J, Limbird L.* Goodman and Gilman's: the pharmacological basis of therapeutics. in Hardman J, Editors. Goodman and Gilman's: the pharmacological basis of therapeutics. New York: McGraw-Hill, 1996
- 165 *Nehme A, Edelman J.* Dexamethasone inhibits high glucose-, TNF-alpha-, and IL-1beta-induced secretion of inflammatory and angiogenic mediators from retinal microvascular pericytes. *Invest Ophthalmol Vis Sci* 2008; 49 (5): 2030–2038
- 166 *Gan IM, Ugahary LC, van Dissel JT et al.* Effect of intravitreal dexamethasone on vitreous vancomycin concentrations in patients with suspected postoperative bacterial endophthalmitis. *Graefes Arch Clin Exp Ophthalmol* 2005; 243 (11): 1186–1189
- 167 *Kuppermann BD, Blumenkranz MS, Haller JA et al.* Randomized controlled study of an intravitreal dexamethasone drug delivery system in patients with persistent macular edema. *Arch Ophthalmol* 2007; 125 (3): 309–317
- 168 *Haller JA, Dugel P, Weinberg DV et al.* Evaluation of the safety and performance of an applicator for a novel intravitreal dexamethasone drug delivery system for the treatment of macular edema. *Retina* 2009; 29 (1): 46–51
- 169 [Position of the Retinological Society, the German Ophthalmological Society and the Professional Association of Ophthalmologists in Germany on the current therapeutic possibilities for neovascular age-related macular degeneration] Stellungnahme der Retinologischen Gesellschaft, der Deutschen Ophthalmologischen Gesellschaft und des Berufsverbands der Augenärzte Deutschlands zu aktuellen therapeutischen Möglichkeiten bei der neovaskulären altersabhängigen Makuladegeneration. *Klin Monatsbl Augenheilkd* 2007; 224 (7): 559–566
- 170 *Rosenfeld PJ, Fung AE, Puliafito CA.* Optical coherence tomography findings after an intravitreal injection of bevacizumab (avastin) for macular edema from central retinal vein occlusion. *Ophthalmic Surg Lasers Imaging* 2005; 36 (4): 336–339
- 171 *Wroblewski JJ, Wells 3rd JA, Gonzales CR.* Pegaptanib sodium for macular edema secondary to branch retinal vein occlusion. *Am J Ophthalmol* 2010; 149 (1): 147–154
- 172 *Wu L, Arevalo JF, Berrocal MH et al.* Comparison of two doses of intravitreal bevacizumab as primary treatment for macular edema secondary to branch retinal vein occlusions: results of the Pan American Collaborative Retina Study Group at 24 months. *Retina* 2009; 29 (10): 1396–1403
- 173 *Wu L, Arevalo JF, Roca JA et al.* Comparison of two doses of intravitreal bevacizumab (Avastin) for treatment of macular edema secondary to branch retinal vein occlusion: results from the Pan-American Colla-

- borative Retina Study Group at 6 months of follow-up. *Retina* 2008; 28 (2): 212–219
- 174 *Jaissle GB, Ziemssen F, Petermeier K et al.* [Bevacizumab for treatment of macular edema secondary to retinal vein occlusion] Bevacizumab zur Therapie des sekundären Makulaödems nach venösen Gefäßverschlüssen. *Ophthalmologie* 2006; 103 (6): 471–475
- 175 *Iturralde D, Spaide RF, Meyerle CB et al.* Intravitreal bevacizumab (Avastin) treatment of macular edema in central retinal vein occlusion: a short-term study. *Retina* 2006; 26 (3): 279–284
- 176 *Stahl A, Agostini H, Hansen LL et al.* Bevacizumab in retinal vein occlusion—results of a prospective case series. *Graefes Arch Clin Exp Ophthalmol* 2007; 245 (10): 1429–1436
- 177 *Stahl A, Feltgen N, Fuchs A et al.* Electrophysiological evaluation of retinal photoreceptor function after repeated bevacizumab injections. *Doc Ophthalmol* 2009; 118 (2): 81–88
- 178 *Tao Y, Hou J, Jiang YR et al.* Intravitreal bevacizumab vs triamcinolone acetonide for macular oedema due to central retinal vein occlusion. *Eye* 2010; 24 (5): 810–815
- 179 *Schaal KB, Hoh AE, Scheuerle A et al.* [Bevacizumab for the treatment of macular edema secondary to retinal vein occlusion] Bevacizumab zur Therapie des Makulaödems infolge venöser retinaler Gefäßverschlüsse. *Ophthalmologie* 2007; 104 (4): 285–289
- 180 *Jaissle GB, Leitritz M, Gelissen F et al.* One-year results after intravitreal bevacizumab therapy for macular edema secondary to branch retinal vein occlusion. *Graefes Arch Clin Exp Ophthalmol* 2009; 247 (1): 27–33
- 181 *Priglinger SG, Wolf AH, Kreutzer TC et al.* Intravitreal bevacizumab injections for treatment of central retinal vein occlusion: six-month results of a prospective trial. *Retina* 2007; 27 (8): 1004–1012
- 182 *Rabena MD, Pieramici DJ, Castellarin AA et al.* Intravitreal Bevacizumab (Avastin) in the Treatment of Macular Edema Secondary to Branch Retinal Vein Occlusion. *Retina* 2007; 27 (4): 419–425
- 183 *Gutierrez JC, Barquet LA, Caminal JM et al.* Intravitreal bevacizumab (Avastin) in the treatment of macular edema secondary to retinal vein occlusion. *Clin Ophthalmol* 2008; 2 (4): 787–791
- 184 *Gregori NZ, Gaitan J, Rosenfeld PJ et al.* Long-term safety and efficacy of intravitreal bevacizumab (Avastin) for the management of central retinal vein occlusion. *Retina* 2008; 28 (9): 1325–1337
- 185 *Gregori NZ, Rattan GH, Rosenfeld PJ et al.* Safety and efficacy of intravitreal bevacizumab (avastin) for the management of branch and hemiretinal vein occlusion. *Retina* 2009; 29 (7): 913–925
- 186 *Kriechbaum K, Michels S, Prager F et al.* Intravitreal Avastin for macular oedema secondary to retinal vein occlusion: a prospective study. *Br J Ophthalmol* 2008; 92 (4): 518–522
- 187 *Badala F.* The treatment of branch retinal vein occlusion with bevacizumab. *Curr Opin Ophthalmol* 2008; 19 (3): 234–238
- 188 *Stahl A, Struebin I, Hansen LL et al.* Bevacizumab in central retinal vein occlusion: a retrospective analysis after 2 years of treatment. *Eur J Ophthalmol* 2010; 20 (1): 180–185
- 189 *Wu WC, Cheng KC, Wu HJ.* Intravitreal triamcinolone acetonide vs bevacizumab for treatment of macular oedema due to central retinal vein occlusion. *Eye* 2009; 23 (12): 2215–2222
- 190 *Hoeh AE, Ach T, Schaal KB et al.* Long-term follow-up of OCT-guided bevacizumab treatment of macular edema due to retinal vein occlusion. *Graefes Arch Clin Exp Ophthalmol* 2009; 247 (12): 1635–1641
- 191 *Gregori NZ, Rosenfeld PJ, Puliafito CA et al.* One-Year Safety and Efficacy of Intravitreal Triamcinolone Acetonide for the Management of Macular Edema Secondary to Central Retinal Vein Occlusion. *Retina* 2006; 26 (8): 889–895
- 192 *Kreutzer TC, Alge CS, Wolf AH et al.* Intravitreal bevacizumab for the treatment of macular oedema secondary to branch retinal vein occlusion. *Br J Ophthalmol* 2008; 92 (3): 351–355
- 193 *Kondo M, Kondo N, Ito Y et al.* Intravitreal injection of bevacizumab for macular edema secondary to branch retinal vein occlusion: results after 12 months and multiple regression analysis. *Retina* 2009; 29 (9): 1242–1248
- 194 *Pai SA, Shetty R, Vijayan PB et al.* Clinical, anatomic, and electrophysiologic evaluation following intravitreal bevacizumab for macular edema in retinal vein occlusion. *Am J Ophthalmol* 2007; 143 (4): 601–606
- 195 *Matsumoto Y, Freund KB, Peiretti E et al.* Rebound macular edema following bevacizumab (avastin) therapy for retinal venous occlusive disease. *Retina* 2007; 27 (4): 426–431
- 196 *Alasil T, Rauser ME.* Intravitreal Bevacizumab in the treatment of neovascular glaucoma secondary to central retinal vein occlusion: a case report. *Cases J* 2009; 2: 176
- 197 *Ciftci S, Sakalar YB, Unlu K et al.* Intravitreal bevacizumab combined with panretinal photocoagulation in the treatment of open angle neovascular glaucoma. *Eur J Ophthalmol* 2009; 19 (6): 1028–1033
- 198 *Hasanreisoglu M, Weinberger D, Mimouni K et al.* Intravitreal bevacizumab as an adjunct treatment for neovascular glaucoma. *Eur J Ophthalmol* 2009; 19 (4): 607–612
- 199 *Yuzbasioglu E, Artunay O, Rasier R et al.* Simultaneous intravitreal and intracameral injection of bevacizumab (Avastin) in neovascular glaucoma. *J Ocul Pharmacol Ther* 2009; 25 (3): 259–264
- 200 *Costagliola C, Cipollone U, Rinaldi M et al.* Intravitreal bevacizumab (Avastin) injection for neovascular glaucoma: a survey on 23 cases throughout 12-month follow-up. *Br J Clin Pharmacol* 2008; 66 (5): 667–673
- 201 *Yazdani S, Hendi K, Pakravan M.* Intravitreal bevacizumab (Avastin) injection for neovascular glaucoma. *J Glaucoma* 2007; 16 (5): 437–439
- 202 *Batioglu F, Astam N, Ozmert E.* Rapid improvement of retinal and iris neovascularization after a single intravitreal bevacizumab injection in a patient with central retinal vein occlusion and neovascular glaucoma. *Int Ophthalmol* 2008; 28 (1): 59–61
- 203 *Lynch SS, Cheng CM.* Bevacizumab for neovascular ocular diseases. *Ann Pharmacother* 2007; 41 (4): 614–625
- 204 *Iliev ME, Domig D, Wolf-Schnurrbusch U et al.* Intravitreal bevacizumab (Avastin) in the treatment of neovascular glaucoma. *Am J Ophthalmol* 2006; 142 (6): 1054–1056
- 205 *Grisanti S, Biester S, Peters S et al.* Intracameral bevacizumab for iris rubeosis. *Am J Ophthalmol* 2006; 142 (1): 158–160
- 206 *Kahook MY, Schuman JS, Noecker RJ.* Intravitreal bevacizumab in a patient with neovascular glaucoma. *Ophthalmic Surg Lasers Imaging* 2006; 37 (2): 144–146
- 207 *Campochiaro PA, Hafiz G, Shah SM et al.* Ranibizumab for macular edema due to retinal vein occlusions: implication of VEGF as a critical stimulator. *Mol Ther* 2008; 16 (4): 791–799
- 208 *Pieramici DJ, Rabena M, Castellarin AA et al.* Ranibizumab for the Treatment of Macular Edema Associated with Perfused Central Retinal Vein Occlusions. *Ophthalmology* 2008; 115 (10): e47–e54
- 209 *Rouvas A, Petrou P, Vergados I et al.* Intravitreal ranibizumab (Lucentis) for treatment of central retinal vein occlusion: a prospective study. *Graefes Arch Clin Exp Ophthalmol* 2009; 247 (12): 1609–1616
- 210 *Spaide RF, Chang LK, Klancnik JM et al.* Prospective study of intravitreal ranibizumab as a treatment for decreased visual acuity secondary to central retinal vein occlusion. *Am J Ophthalmol* 2009; 147 (2): 298–306
- 211 *Christoffersen N, Gade E, Knudsen L et al.* Mortality in patients with branch retinal vein occlusion. *Ophthalmology* 2007; 114 (6): 1186–1189
- 212 *O'Mahoney PR, Wong DT, Ray JG.* Retinal vein occlusion and traditional risk factors for atherosclerosis. *Arch Ophthalmol* 2008; 126 (5): 692–699
- 213 *Ho JD, Liou SW, Lin HC.* Retinal vein occlusion and the risk of stroke development: a five-year follow-up study. *Am J Ophthalmol* 2009; 147 (2): 283–290 e2
- 214 *Dodson PM, Kubicki AJ, Taylor KG et al.* Medical conditions underlying recurrence of retinal vein occlusion. *Br J Ophthalmol* 1985; 69 (7): 493–496
- 215 *Kuhli C, Hattenbach LO, Scharrer I et al.* High prevalence of resistance to APC in young patients with retinal vein occlusion. *Graefes Arch Clin Exp Ophthalmol* 2002; 240 (3): 163–168
- 216 *Kuhli C, Scharrer I, Koch F et al.* Factor XII deficiency: a thrombophilic risk factor for retinal vein occlusion. *Am J Ophthalmol* 2004; 137 (3): 459–464
- 217 *Kuhli-Hattenbach C, Scharrer I, Luchtenberg M et al.* Coagulation disorders and the risk of retinal vein occlusion. *Thromb Haemost* 2010; 103 (2): 299–305
- 218 *Kuhli-Hattenbach C, Scharrer I, Luchtenberg M et al.* [Selective thrombophilia screening of young patients with retinal vein occlusion] Selektives Thrombophilie-schreebung junger Patienten mit venösen retinalen Gefäßverschlüssen. *Klin Monatsbl Augenheilkd* 2009; 226 (9): 768–773
- 219 *Hayreh SS, Rojas P, Podhajsky P et al.* Ocular neovascularization with retinal vascular occlusion-III. Incidence of ocular neovascularization with retinal vein occlusion. *Ophthalmology* 1983; 90 (5): 488–506

- 220 *Hoerauf H.* Branch retinal vein occlusion. in Jousseaume A, Editor. Retinal vascular diseases. Heidelberg: Springer, 2007: 467–506
- 221 *Russo V, Barone A, Conte E et al.* Bevacizumab compared with macular laser grid photocoagulation for cystoid macular edema in branch retinal vein occlusion. *Retina* 2009; 29 (4): 511–515
- 222 *Byun YJ, Roh MI, Lee SC et al.* Intravitreal triamcinolone acetonide versus bevacizumab therapy for macular edema associated with branch retinal vein occlusion. *Graefes Arch Clin Exp Ophthalmol* 2010; 248 (7): 963–971
- 223 *Guthoff R, Meigen T, Hennemann K et al.* Comparison of Bevacizumab and Triamcinolone for Treatment of Macular Edema Secondary to Central Retinal Vein Occlusion – A Matched-Pairs Analysis. *Ophthalmologica* 2009; 224 (2): 126–132
- 224 *Hou J, Tao Y, Jiang YR et al.* Intravitreal bevacizumab versus triamcinolone acetonide for macular edema due to branch retinal vein occlusion: a matched study. *Chin Med J* 2009; 122 (22): 2695–2699
- 225 *Kim JY, Park SP.* Comparison between intravitreal bevacizumab and triamcinolone for macular edema secondary to branch retinal vein occlusion. *Korean J Ophthalmol* 2009; 23 (4): 259–265